Vol. 17 Número 2 / Junio 2022

Endodoncia ACTUAL

Consideraciones endodóncicas en pacientes con antecedente de radioterapia

Cirugía periapical y regeneración tisular guiada, mediante una combinación de plasma rico en factores de crecimiento y hueso liofilizado

Uso de acceso guiado por tomografía computarizada en dientes anteriores calcificados

$150.00 M.N.
$ 18.00 USD

ISSN 1870-5855
www.latindex.com
www.imbiomed.com

Dentsply Sirona

¿

Por que

TruNa

?

é utilizar

tomy™

WE KNOW ENDO.

Endodoncia Actual
Directorio AMECEE

Presidente
C.D.E.E. Gisella Stella Cañaveras Zambrano
Vicepresidente
C.D.E.E. Ana Gabriela Carrillo Várguez
Secretario Propietario
M. en C. Hugo Isaac Plascencia Contreras
Secretario Propietario
C.D.E.E. Jaime Gonzalo Barahona Baduy
Secretario Suplente
C.D.E.E. Germán Valle Amaya
Secretario Suplente
C.D.E.E. Alberto Arriola Valdés
Tesorero
C.D.E.E. Juan Francisco Villalobos Guerrero
Protesorero
C.D.E.E. Perla Noemí Acevedo Rivera

Fundador y Editor Honorario
C.D.E.E. José Luis Jácome Musule†
Editor
Dr. Marco A. Ramírez Salomón
editoresamecee@gmail.com
Comité Editorial
Dr. Gabriel Alvarado Cárdenas
Dr. María Eugenia López Villanueva
Dra. Elma María Vega Lizama
C.D.E.E. Ana Luisa Herrera Ojeda
Consejo Editorial
C.D.E.E. Germán Valle Amaya
C.D.E.E. Eugenio Moreno Silva
Dr. Luis R. García Aranda
C.D.E.E. Enrique Padilla Gutiérrez
Dirección Administrativa AMECEE
Torres Adalid #205, int. 103. Col. Del Valle,
Alc.ª Benito Juárez. C.P. 03100, México, CDMX
Tel.: 55-55-43-75-85
Correo-e: editoresamecee@gmail.com

Directorio

Director General
Edgar Molina Miranda
Director creativo
Ricardo Hernández Soto
Director de Operaciones
Leonor Martínez
Editor fundador
Lic. Juan Manuel Robles†
Director Editorial
Malinalli Galván Rodríguez
Director Comercial
José Javier Canseco
javier@odontologiaactual.com
Coeditor Newsletter
Jacqueline Menchaca Dávila
Gerente Administrativo
Maricarmen Ata
Contabilidad
Rubén Chávez

Endodoncia Actual. Año. 17. Núm. 2. Junio 2022. Es una revista cuatrimestral editada por Editorial Digital, S.A. de C.V. Boulevard A. López Mateos núm. 1384, 1er. piso, Col. Santa María Nonoalco, C.P. 03910. Tels. 5611 2666/ 5615 3688. CDMX. Editor responsable: Marco A. Ramírez Salomón. Reserva de Derechos al Uso Exclusivo No. 04-2004-071515352800-102. ISSN:1870-5855. Ambos otorgados por el Instituto Nacional de Derechos de Autor. Permiso SEPOMEX: PP091134. Licitud de Título y Contenido otorgado por la Comisión Calificadora de Publicaciones y Revistas Ilustradas de la Secretaría de Gobernación en trámite. El contenido de los artículos y ensayos publicados es responsabilidad exclusiva de sus autores y no reflejan necesariamente la postura de los editores. La editorial se reserva el derecho de hacer los cambios que considere necesarios para sus fines de publicación. Queda estrictamente prohibida la reproducción total o parcial por cualquier medio impreso o electrónico del contenido sin previa autorización por parte de los editores. Suscripción anual $400.00. Suscripción para el extranjero USD 125.00. Precio de venta al público $150.00.

www.odontologiaactual.com

Endodoncia Actual está indizada en IMBIOMED y LATINDEX, su versión a texto completo se encuentra en :

www.imbiomed.com

Editorial

Les damos la bienvenida a nuestra segunda edición de Endodoncia Actual de 2022. México empieza a recuperar la vida y con ello, los odontólogos cada día están más cerca de tener su consulta regular. Sin cantar victoria, es una muestra de que la humanidad estamos saliendo adelante con la indispensable y valiosa participación de la gente de ciencia, que ha tenido que ir resolviendo conforme se han ido presentando las situaciones; cosa difícil, sin duda, como bien lo dice Machado: "Caminante no hay camino, se hace camino al andar"... por ello, a todos, el reconocimiento de la editora y espero, el de los profesionales de la salud que saben que donde no hay sendero, cada paso es una nueva aventura.

Lo mismo en todo nuevo número de esta revista, aunque nuestras aventuras son siempre un paso adelante en el conocimiento sobre la práctica endodóncica, que enriquece a los lectores y beneficia a los pacientes. Comenzamos con un artículo de dos profesoras de la Universidad Latinoamericana, campus Valle, quienes nos traen *Consideraciones endodóncicas en pacientes con antecedente de radioterapia*, un valioso estudio donde, a través de la observación durante el tratamiento endodóncico de tres pacientes con un historial de cáncer, quienes se sometieron a radioterapia, se establece que los tratamientos endodóncicos para ellos deben realizarse en consideración de las características de cada caso y de cada conducto, pero además se logró establecer un protocolo de atención, si bien habrá más indicaciones en un futuro, este trabajo es un punto de partida que ya ofrece buenas pautas. La Universidad Autónoma del Estado de México nos presenta *Cirugía periapical y regeneración tisular guiada, mediante una combinación de plasma rico en factores de crecimiento y hueso liofilizado*, trabajo que demuestra la importancia del manejo multidisciplinario en las lesiones perirradiculares de gran tamaño, así como el uso de las diferentes técnicas de regeneración tisular, como la combinación de PRGF con hueso liofilizado que aporta beneficios significativos en la regeneración de defectos óseos causados por patologías pulpoperiapicales. La Universidad Peruana de Ciencias Aplicadas de Lima, Perú, presenta *Uso de acceso guiado por tomografía computarizada en dientes anteriores calcificados,* esta técnica proporciona al clínico un procedimiento más predicible y confiable que mejora los resultados, tanto a corto como a largo plazo, porque permite accesos más conservadores que preservan la estructura dentaria. Finalmente tenemos *Análisis de cinco marcas de conos de gutapercha bajo el estándar ISO 877:1995* del campus Minatitlán de la Universidad Veracruzana; debido a que dentro de la práctica clínica se han encontrado algunos inconvenientes al utilizar los conos de gutapercha estandarizados, un grupo de investigadores de esta universidad se ha dado a la tarea de evaluar la concordancia de forma y calibre de los conos de gutapercha estandarizados y de los de conicidad incrementada; información más que necesaria a la hora de elegir un material.

El equipo de la editorial Odontología Actual, le da la más cordial bienvenida a la C.D.E.E. **Gisella Stella Cañaveras Zambrano**, como nueva presidente del Consejo Directivo de la AME, para el período 2022-2024, y a todo su equipo de colaboradores ¡Enhorabuena!. Pues bien, llegamos a junio, seguiremos en el camino para hacer senderos porque las generaciones de profesionistas de la salud y de pacientes vienen atrás y requieren de mejores herramientas. Esperamos que sea de su agrado.

Malinalli Galván Rodríguez
Editor

Endodoncia ACTUAL

Endodoncia Actual. Año. 17. Núm. 2. Junio 2022

Contenido

4 Consideraciones endodóncicas en pacientes con antecedente de radioterapia

Casos clínicos

Luis Arturo Escalante Zamora, Angelina Carolina Vega Navarro

18 Cirugía periapical y regeneración tisular guiada, mediante una combinación de plasma rico en factores de crecimiento y hueso liofilizado

Caso clínico

Silvia Rodríguez Ventura, Óscar Serrano Morales, Gerardo Guadarrama Álvarez, José Trinidad Atenógenes Bernal

26 Uso de acceso guiado por tomografía computarizada en dientes anteriores calcificados

Revisión bibliográfica

Claudia Arce Toribio, Zevallos André

36 Análisis de cinco marcas de conos de gutapercha bajo el estándar ISO 877:1995

Norma Idalia Orozco Orozco, Luis Renán Rodríguez Pérez, Miriam del Carmen Ríos Martínez, Fabiola Ortiz Cruz, Erandi Borja Pineda

Consideraciones endodóncicas en pacientes con antecedente de radioterapia

Casos clínicos

Endodontics considerations in patients with a history of radiotherapy: cases reports

Luis Arturo Escalante Zamora
Estudiante de la maestría en Ciencias Odontológicas, especialidad Endodoncia, ULA campus Valle

Angelina Carolina Vega Navarro
Profesor FES Iztacala UNAM y ULA campus Valle, licenciatura y posgrado de Odontología

Resumen

Introducción: en la actualidad el cáncer, en específico el de cabeza y cuello, es un padecimiento que tiene una alta incidencia, por lo que los odontólogos generales tanto como los especialistas, incluidos los endodoncistas, deben de estar preparados para su atención al evitar complicaciones como la osteorradionecrosis. **Objetivo:** identificar las consideraciones al realizar tratamientos de conductos en sujetos con antecedente de radioterapia, mediante el manejo de tres casos clínicos. **Material y métodos:** investigación bibliográfica y experiencia directa a través del manejo de tres pacientes femeninos con diferentes diagnósticos de cáncer y tratamientos, incluida la radioterapia, quienes requerían tratamiento de conductos. **Resultados:** se establecieron a través de la observación las pautas para el manejo de pacientes con un historial de cáncer. Los tratamientos endodóncicos en pacientes con antecedentes de radioterapia deben realizarse en consideración de las características de cada caso y de cada conducto. Como resultado de este trabajo se estableció que un protocolo de manejo de pacientes radiados es: utilizar radiografías periapicales como auxiliar de diagnóstico, tiempos de consulta no mayores a 50 minutos, la posición Fowler es la más adecuada, las técnicas de instrumentación deben ser coronoapicales con limas rotatorias de níquel titanio, es indispensable el empleo del localizador de foramen, se debe instrumentar preferentemente a 1 mm del foramen apical y la obturación debe ser lo más tridimensional y hermética posible. **Conclusiones:** es necesario que el odontólogo de práctica general, y en especial el endodoncista, esté capacitado para realizar los tratamientos de conductos y reconocer las características de los pacientes radiados, para lograr tanto diagnósticos como tratamientos con los que se puedan prevenir complicaciones que mengüen la calidad de vida de los pacientes.

Palabras claves: *Radioterapia, Cáncer, Endodoncia, Tratamiento de conductos.*

Abstract

Introduction: currently, cancer, specifically head and neck cancer, is a condition that has a high incidence, so general dentists as well as specialists, including endodontists, must be prepared for their care, avoiding complications such as osteoradionecrosis. **Objective:** to identify the considerations when performing root canal treatments in subjects with a history of radiotherapy through the management of three clinical cases. **Material and methods:** bibliographic research and direct experience through the management of three female patients with different cancer diagnoses and treatments, including radiotherapy, who required root canal treatment. **Results:** guideline for the management of patients with a history of cancer were established through observation. Endodontic treatments in patients with a history of radiotherapy must be carried out in consideration of the characteristics of each case and each canal. As a result of this work, it was established that a management protocol for irradiated patients is: to use periapical radiographs as a diagnostic aid, consultation times no longer than 50 minutes, the Fowler position is the most appropriate, Instrumentation techniques must be coronoapical with rotary nickel titanium files. The use of a foramen locator is essential. Instrumentation should preferably be 1 mm from the apical foramen, and the filling must be as three-dimensional and hermetic as possible. **Conclusions:** it's necessary that the general practice dentist, and especially the endodontist, be trained to perform root canal treatments and recognize the characteristics of radiated patients, to achieve both diagnoses and treatments with which complications that decrease the quality of life of patients.

Keywords: *Radiotherapy, Cancer, Endodontic, Root canals.*

Introducción

En la actualidad el cáncer, en específico el de cabeza y cuello, es un padecimiento que tiene una alta incidencia, por lo que los odontólogos generales tanto como los especialista, incluidos los endodoncistas, deben estar preparados para su atención y evitar complicaciones como la osteorradionecrosis. Los tratamientos endodóncicos deben realizarse en reparo de las condiciones de cada paciente y las características de los conductos, así como tener en cuenta aspectos de la propia terapéutica que resultan relevantes en pacientes con radiación previa.

Cáncer

También llamado tumor o neoplasia maligna, términos genéricos que designan a un amplio grupo de enfermedades consecuentes de alteraciones somáticas del ADN, las cuales conducen a errores de replicación celular y culminan con la proliferación de células anormales de forma desmedida y rápida, que suelen invadir zonas adyacentes del cuerpo o propagarse a otros órganos, proceso conocido como metástasis, que es la principal causa de muerte por cáncer. (1,5,9,23,28)

El cáncer en cabeza y cuello

Incluye aquellos tumores que se originan principalmente en el tracto digestivo superior, cavidades y glándulas anexas, la mayoría corresponden a carcinomas de células escamosas o epidermoides, con sus diversos grados de diferenciación, tiene una mayor incidencia en la quinta y sexta década de vida.(37)

Cáncer bucal

Los factores asociados a este tipo de cáncer son múltiples, por ejemplo, el aumento del consumo de tabaco y alcohol en la población, antecedentes hereditarios, alimentación, exposición a ciertos agentes físicos como prótesis bucales con un mal ajuste e, incluso, por infección como la del virus del papiloma humano (VPH).(4)

Dentro de sus tratamientos se emplean la intervención quirúrgica, la quimioterapia, la radioterapia, o la combinación de estas, con el propósito de lograr controlar y/o erradicar la enfermedad.

Prevalencia en México

En especial, el cáncer bucal en México aumentó en las últimas décadas y representa del 1 al 5% del total de las neoplasias malignas, de estas, el carcinoma de células escamosas es la más frecuente, con una prevalencia de alrededor del 95%.

Tratamiento por radiación

Desde 1899 es uno de los tratamientos antineoplásicos que, a pesar de su perfeccionamiento, resulta una terapéutica compleja, así como dolorosa, para los pacientes.(2,13,16,37)

La radiación ionizante es una energía que durante su absorción hace que se expulse un electrón de su órbita. Este tipo de radiaciones pueden ser electromagnéticas, que se consideran ondas o paquetes de energía (fotones) o radiaciones de partículas subatómicas, como pueden ser electrones, protones, partículas (alfa), neutrones, mesones (pi) negativos y núcleos atómicos.(10,37)

La naturaleza de la partícula de la radiación electromagnética explica muchos de los efectos biológicos, ya que las ionizaciones, que se distribuyen de forma desigual a través de los tejidos, producen de forma física daño a los tejidos sin ser selectivo a las células neoplásicas, lo que ocasiona deterioro en el ADN que no es reparable, provoca la liberación de radicales libres que lesionan las membranas, proteínas y organelos, y causa muerte por apoptosis, o bien, durante el proceso de división produce formas inusuales como aberración durante la división, que son células funcionales, pero incapaces de dividirse. Al incrementar el número de radioterapias aplicadas, logra convertir a las células en estériles.(10,13,16,37)

Otra característica a considerar sobre los efectos biológicos de las radiaciones electromagnéticas son los rangos, que pueden ser:

- **Radiación superficial o rayos X:** energías de 10 a 125 kev
- **Ortovoltaje o radiaciones electromagnéticas**: comprende energías entre 125 a 400 kev
- **Supervoltaje o megavoltaje:** comprende energías mayores a los 400 kev.(10,16,25,31,37)

Esto influye en la profundidad de la radiación, es decir, a mayor energía mayor penetración de rayos X, en cambio, en el megavoltaje la absorción en hueso no es mayor que en tejidos blandos, como sí lo es en el caso de bajas energías. Esto se debe a que en el megavoltaje el efecto Compton se considera el mecanismo de absorción predominante. Comparado con el ortovoltaje, el megavoltaje es protector de la piel, lo que significa que la dosis máxima no se deposita en la piel sino bajo la superficie. (10,16,25,31,37)

Complicaciones que desencadena la radioterapia

A corto o a largo plazo se han mencionado: a la mucositis oral como la complicación más importante durante el tratamiento y también la más frecuente (90%); alteraciones del sentido del gusto, ya sea disgeusia o ageusia; hiposalivación y xerostomía, que aparacen en un 80% de los pacientes. La infección más común es la candidiasis, así como la caries radiactiva. (7,11,15,25,32,33,39) Otros efectos de la radioterapia son la radiodermatitis,(15,30) trismus y daño óseo, además de osteorradionecrosis.(17)

Efecto de la radiación sobre los dientes

Como se ha mencionado, la radioterapia afecta a los tejidos de forma inespecífica, sin que los dientes, y de estos la pulpa dental, sean los de mayor grado de alteración, debido a que la citotoxicidad de la radioterapia a nivel pulpar se originará por medio de acontecimientos celulares y efectos inflamatorios específicos a partir de la primera exposición a la radiación en cabeza y cuello. La respuesta inicial del tejido pulpar ante el agente irritante, la radiación, empieza por la liberación de citocinas proinflamatorias (IL-1, IL-6 y TNF-α), al mismo tiempo, se van a reclutar mayor cantidad de células inmunes, mononucleares, en relación al grado de exposición a la radiación, lo que conlleva a la liberación de citocinas profibróticas (TGF-β, TGF-β1), que provoca una fibrosis en la pulpa dental, daño irreparable o un estado rápido de necrosis.(15,26,36)

Efecto de la radiación sobre el hueso

Se manifiesta por perio y endarteritis (oclusión limitante o total de los vasos sanguíneos) que disminuye la vitalidad y nutrición, además de provocar cambios de forma irreversible en la formación de tejido osteoide y fibrosis de la medula ósea. Al momento de tener menor irrigación el paciente se vuelve más vulnerable a infecciones o necrosis de forma espontánea, en el menor de los casos, pero con mayor incidencia posterior al tratamiento de irradiación; es más común en hombres y en la mandíbula -en los molares inferiores.

El factor de riesgo, inminente de por vida, de la osteorradionecrosis es la exodoncia posradioterapia, por lo que está totalmente contraindicada, lo que da prioridad a los tratamientos de endodoncia.(11,18,27,38)

Cuidado bucal y radioterapia

Los tratamientos odontológicos adecuados tienen un papel importante en el éxito de la radioterapia a nivel sistémico, por lo que se han mencionado medidas bucales preventivas antes, durante y posterior a la radioterapia, para procurar, siempre, mantener los órganos dentales en boca. Las recomendaciones generales consisten en valoración clínica e imagenológica, énfasis en la fase I periodontal, que incluya promoción de la higiene bucal para tratar de minimizar las molestias en su práctica y colocación oportuna de restauraciones. Es recomendable realizar los actos quirúrgicos antes de iniciar la radioterapia.

Durante la radioterapia se deben considerar todas las complicaciones que se puedan desarrollar por los efectos secundarios, por ejemplo, realizar ejercicios de fisioterapia para aminorar el trismus. Es de gran importancia considerar, tanto durante como después de la radioterapia, el tratamiento de conductos como la primera elección, aun en dientes no restaurables, para evitar las extracciones o procedimientos quirúrgicos odontológicos que impliquen riesgos como la osteorradionecrosis. (5,10,14,15,18,22,25,27)

Objetivo

El propósito del presente estudio fue identificar las consideraciones al realizar tratamientos de conductos en sujetos con antecedente de radioterapia, sola o combinada, para establecer recomendaciones en el manejo de este tipo de pacientes.

Material y métodos

Se incluyeron a los pacientes mayores de edad que requerían, al menos, un tratamiento de conductos, quienes acudieron a la clínica de Endodoncia de la ULA, campus Valle, del año 2012 al 2014, en cuyos antecedentes personales patológicos reportaron haber padecido algún tipo de cáncer y de haber recibido radioterapia, sola o combinada.

Después de hacer la historia clínica general se efectuó la evaluación de los pacientes, que se complementó con estudios radiográficos, así como con el análisis endoperiodontal, con lo que se obtuvieron los diagnósticos.

Al determinar la necesidad del o los tratamientos de conductos, se procedió conforme los protocolos de anestesia, aislamiento, instrumentación, irrigación y obturación para evitar la extrusión de irritantes al periápice.

Las sesiones se describieron minuciosamente con el propósito de determinar las consideraciones más relevantes de cada paciente, o de cada diente, durante el tratamiento de conductos, que al evaluarse permitieron obtener recomendaciones endodóncicas generales en pacientes previamente irradiados.

Lo mejor es ahora Excelente !!!

45 YEARS*

¿Cómo superar el Equipo de Rayos-X más vendido de los últimos 45 años?

Haciéndolo todavía mejor, más amigable e intuitivo con el usuario, ya que no requiere memorizar instrucciones en su uso normal.

Alta confiabilidad por su avanzada Tecnología SMD.

Con el **SENSOR CORIX® DIGITAL**, (opcional) específicamente diseñado para este equipo, el Odontólogo podrá transitar a la **Radiografía Digital** por computadora en cualquier momento, obteniendo una imagen perfecta, en un instante y al primer disparo!!!

Pregunte a nuestros Distribuidores Autorizados sobre las características y accesorios opcionales del CORIX®70 PLUS-USV.

CORAMEX S.A.
A Division of CORIX MEDICAL SYSTEMS®
Lauro Villar No. 94-B, 02440 Mexico, CDMX
Tel. +52-55-5394-1199 • Fax: +52-55-5394-8120
www.corix.us

Reg.: 1944E2012SSA

Casos clínicos

Durante el período 2012-2014 se recibieron en la clínica de Endodoncia de la ULA, campus Valle, tres pacientes femeninos, de entre 49 a 68 años de edad, con diferentes diagnósticos de cáncer; todas incluían radioterapia dentro de la terapéutica, además de requerir tratamiento de conductos. Se establecieron las consideraciones para su manejo a través de la observación, desde el diagnóstico hasta la culminación del tratamiento. Las características propias de los casos se exponen a continuación.

Caso clínico 1

Paciente femenino de 57 años de edad.

Antecedentes clínicos

En el año 2010 se le diagnosticó carcinoma mucoepidermoide de bajo grado.

El tratamiento consistió en la hemimaxilectomía derecha. Posterior a la intervención quirúrgica recibió 16 sesiones de radioterapia, de las 28 recomendadas, debido a la mucositis aguda que la paciente presentó. (Fig. 1)

Fig. 1. Vista frontal de la paciente en la que se observa asimetría en la zona de la comisura labial derecha por ausencia del maxilar

Análisis intraoral

Clínicamente, en la vista oclusal se observa la zona posquirúrgica cicatrizada en donde se hacen visibles los cornetes inferiores, por tanto, había una comunicación oroantral derecha. En la vista frontal y laterales se observan las estructuras bucales deshidratadas así como ulceraciones en la encía, persistencia de zonas con mucositis en el maxilar, también se aprecia el segundo molar superior izquierdo con destrucción mesial y oclusal, esta última cara presentaba una restauración. (Figs. 2 A-D)

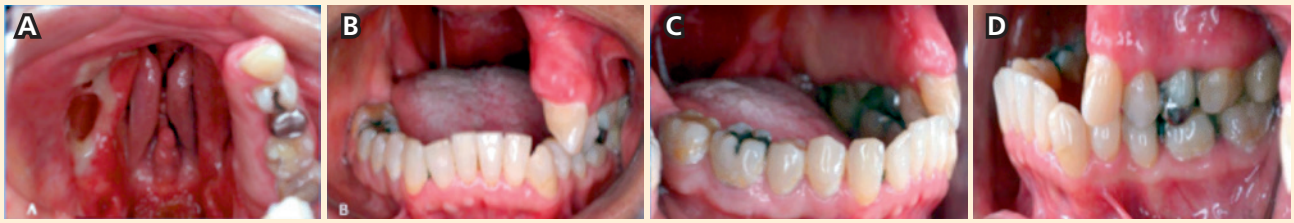

Figs. 2. Fotografías intraorales: A) Vista oclusal; B) Vista frontal; C) Vista lateral derecha; D) Vista lateral izquierda

Evaluación radiográfica

El diente 27 presentó una cámara pulpar disminuida, al igual que el espacio de los conductos radiculares que aparentemente no se aprecian; en contraparte, el espacio del ligamento periodontal a nivel apical estaba ensanchado. (Figs. 3 A-B)

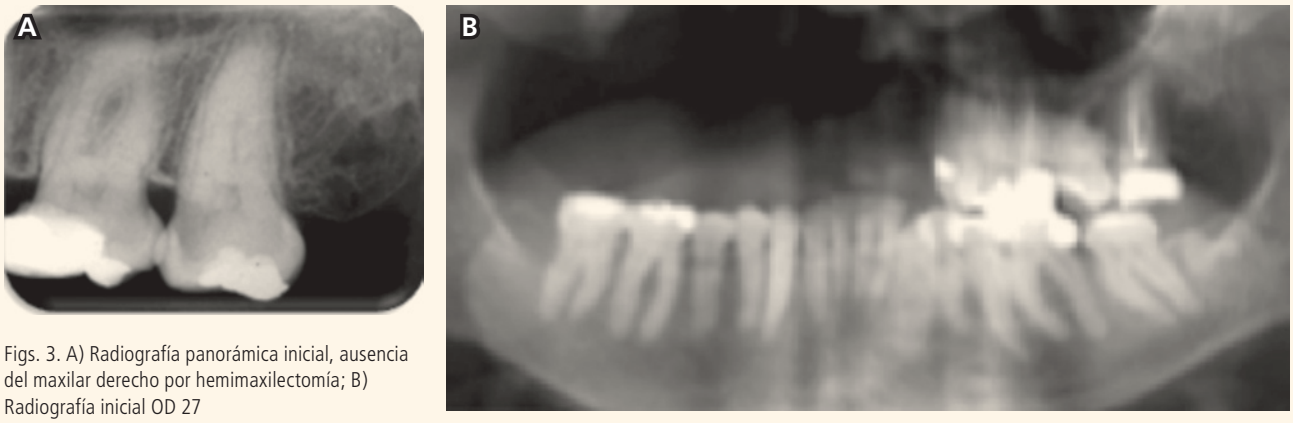

Figs. 3. A) Radiografía panorámica inicial, ausencia del maxilar derecho por hemimaxilectomía; B) Radiografía inicial OD 27

Diagnóstico

Con los datos obtenidos de la evaluación clínica, radiográfica y con las pruebas de sensibilidad pulpar térmicas, se corroboró el diagnóstico de pulpitis irreversible con periodontitis apical crónica.

Tratamiento

Se realizó una técnica de anestesia supraperióstica y palatina con lidocaína/epinefrina 1:100 000, se aisló con dique de hule, a pesar de las dificultades por el trismus severo que presentaba la paciente. Se trabajó en posición Fowler por la sensación de ahogamiento debido a la comunicación y el fluido de las secreciones de cavidad nasal a orofaringe.

Se llevaron a acabo postulados de acceso coronal complicados por la apertura limitada de la cavidad bucal, lo que también dificultó la localización de los estrechos conductos radiculares.

La longitud de trabajo de los tres conductos radiculares se efectuó con limas tipo K, apoyados con el uso del localizador de forámenes apicales y el empleo de quelantes.

La instrumentación de los conductos se hizo mediante la técnica *step back* con limas Flexofile, con irrigación de hipoclorito de sodio entre cada lima; la irrigación final se hizo con suero fisiológico. Se secó el interior de los conductos con puntas de papel estandarizadas.

Se empleó técnica lateral convencional para la obturación con cemento Sealapex; se usaron espaciadores digitales NiTi, FM y MF para introducir puntas accesorias de gutapercha, un calibre menor al de cada espaciador utilizado. Se recortó el excedente de puntas accesorias con el instrumento AGC y se colocó algodón y cavit como curación provisional. (Figs. 4 A-C, Tabla 1)

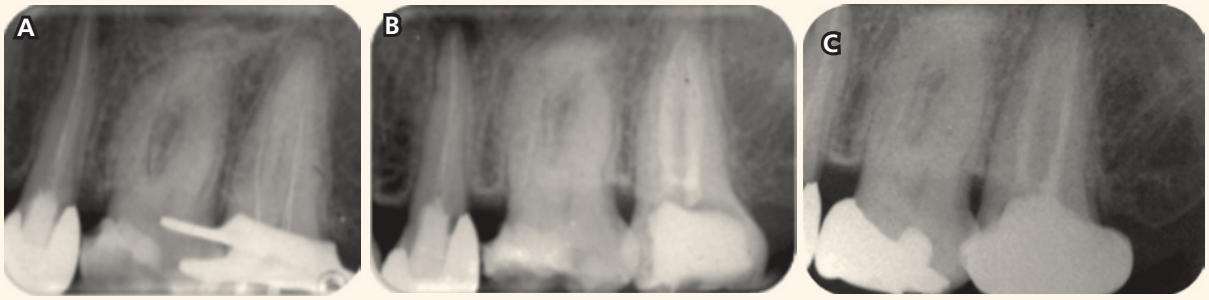

Figs. 4. Radiografías del tratamiento de conductos del diente 27: A) Conductometría; B) Obturación; C) Radiografía control, seis meses posteriores al tratamiento

Tabla 1. Tratamiento de conductos, caso 1

Conducto	Lima inicial	Long. trabajo	Lima maestra	Cono GP
Palatino	K#10	22 mm	40 FoF	40
Mesiovestibular	K#10	20.5 mm	35 FoF	35
Distovestibular	K#10	20 mm	35 FoF	35

Fueron necesarias ocho citas para concluir el tratamiento de conductos, a causa del grado de dificultad del mismo, aunado al trismus, que ocasionaba cansancio durante el tratamiento, por lo que se requirió de citas cortas de trabajo, menores a 50 minutos.

Caso clínico 2

Paciente femenino de 68 años de edad.

Antecedentes clínicos

Diagnóstico previo de adenocarcinoma mucinoso en el año 2011, que requirió de hemimaxilectomía izquierda, complementada con 30 sesiones de radioterapia posterior a la intervención quirúrgica (Fig. 5)

Fig. 5. Vista frontal de la paciente con asimetría en la zona de la comisura labial izquierda por ausencia del maxilar

Análisis intraoral

Clínicamente se visualizan los cornetes inferiores izquierdos desde la cavidad bucal, evidentes zonas de mucositis en el sector anterior del maxilar y deshidratación generalizada, además de irritación de la mucosa del maxilar asociada al obturador palatino. Los órganos dentarios presentes muestran múltiples destrucciones. (Figs. 6 A-C)

Figs. 6. Fotografías intraorales: A) Vista oclusal; B) Vista frontal; C) Vista lateral izquierda

Análisis radiográfico

Se observa con ausencia del maxilar izquierdo por hemimaxilectomía. (Fig. 7)

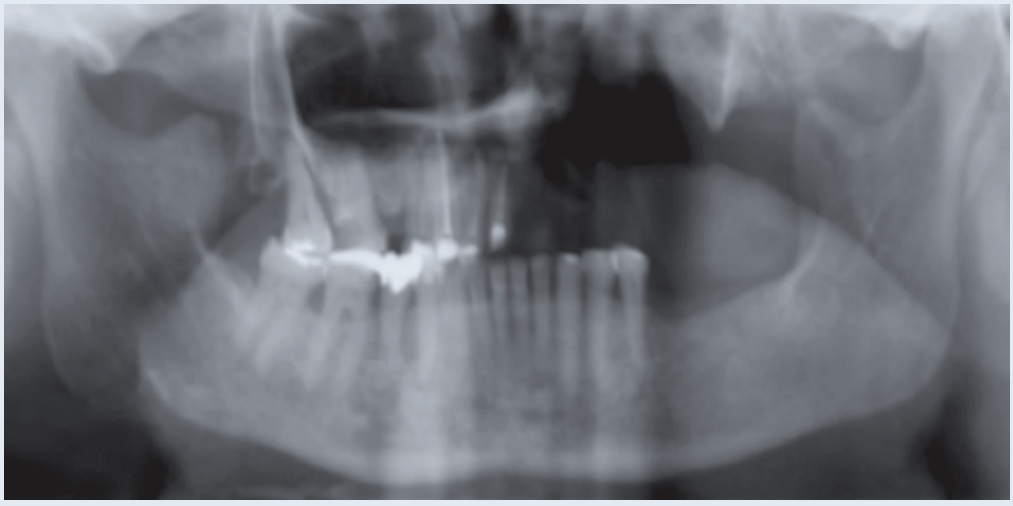

Fig. 7. Radiografía panorámica inicial

Diagnóstico

Al primer molar superior derecho se le diagnosticó pulpitis irreversible y periodontitis apical crónica; en la evaluación radiográfica es relevante una considerable destrucción coronal y una cámara pulpar estrecha; no se aprecia el espacio de los conductos radiculares con ensanchamiento del espacio del ligamento periodontal.

Tratamiento endodóncico

Se efectuó con anestesia supraperióstica y palatina con mepivacaína/epinefrina 1:100 000, con aislamiento absoluto del diente 16, las dificultades se relacionan al trismus, que también complicó el acceso coronal.

La posición de trabajo fue la semi Fowler por la sensación de ahogamiento, a causa de las secreciones nasales hacia la garganta, aunado al aislamiento con dique de hule.

La longitud de trabajo de los tres conductos radiculares se llevó a cabo con limas tipo K Dentsply, con ayuda de un localizador de forámenes apicales.

Se practicó una técnica de instrumentación de fuerzas balanceadas con limas Flex R Miltex, se irrigó con hipoclorito de sodio entre cada lima que se utilizó, más una irrigación final con suero fisiológico. Para secar el interior de los conductos se utilizaron puntas de papel estandarizadas.

SU LABORATORIO DENTAL DE CONFIANZA

ZIRCONIA DE POR VIDA GLIDEWELL LO GARANTIZA

BRUXZIR® DE POR VIDA GARANTÍA

BruxZir® esthetic

- Combinación óptima de resistencia y estética.
- Vitalidad natural, diseñada para el área anterior.
- Armonización de tonalidades mejorada para obtener resultados predecibles.

BruxZir® FULL-STRENGTH

- Diseñado para soportar los desafíos más complicados en la cavidad bucal.
- Excelente para pacientes con bruxismo que han destruido sus piezas dentales naturales o restauraciones dentales previas.
- Una alternativa estética a las restauraciones de oro y metal porcelana.

¡LLAME HOY AL 800-212-9080!

O ESCANEE ESTE CÓDIGO QR
Y OBTENGA MÁS INFORMACIÓN

Envíos GRATIS a todo México

Glidewell

La obturación se llevó a cabo con una técnica lateral modificada con cloropercha, con cemento Sealapex y espaciadores digitales NiTi FM y MF con puntas accesorias de gutapercha un calibre menor al de cada espaciador utilizado, finalmente se recortó el excedente de puntas accesorias con el instrumento AGC y se colocó algodón y cavit como curación provisional. (Figs. 8 A-E, Tabla 2)

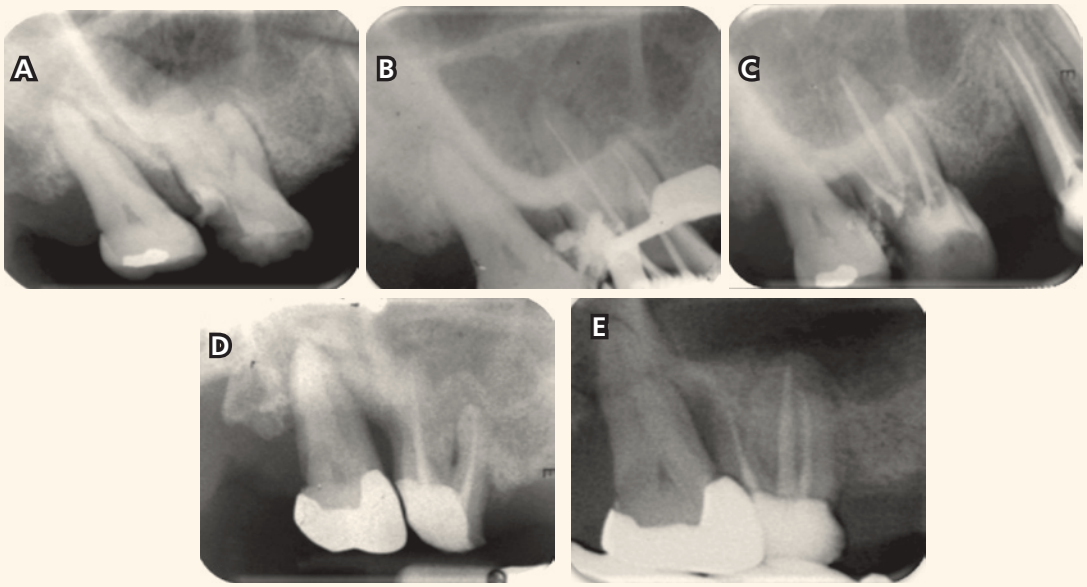

Figs. 8. Evolución del tratamiento del diente 16: A) Conometría; B) Obturación; C) Radiografía control a seis meses posteriores al tratamiento; D-E) Radiografías control doce meses posteriores al tratamiento

Tabla 2. Tratamiento de conductos, caso 2

Conducto	Lima inicial	Long. trabajo	Lima maestra	Cono GP
Palatino	K#15	20.5 mm	45 Flex R	45
Mesiovestibular	K#10	21 mm	35 Flex R	35
Distovestibular	K#10	18 mm	35 Flex R	35

Para llevar a cabo en su totalidad el tratamiento de conductos se necesitaron dos citas, con un promedio de 90 minutos cada una, la paciente solicitó la menor cantidad de citas aunque tuviera molestias articulares por el trismus.

Caso clínico 3

Paciente femenino de 49 años de edad.

Antecedentes clínicos

Se le diagnosticó oligodendroglioma cerebral en el año 2002.

Recibió tratamiento quirúrgico y 35 sesiones de radioterapia.

Posterior a su tratamiento antineoplásico inició con epilepsia, tratada con fenitoína (Epamin 100mg/12 h).

Reportó ligero retraso mental, así como auras desencadenantes producidas por luz y estrés. (Fig. 9)

Fig. 9. Vista frontal del paciente en la cual se observa una asimetría craneal al igual que una depresión en el frontal

Examen radiográfico

Se observa el diente 36 con destrucción coronal considerable, tanto la cámara pulpar como el espacio de los conductos radiculares amplios y permeables, con ensanchamiento del espacio del ligamento periodontal a nivel apical (Fig. 10)

Diagnóstico

Al primer molar inferior izquierdo se le diagnosticó pulpitis irreversible y periodontitis apical crónica.

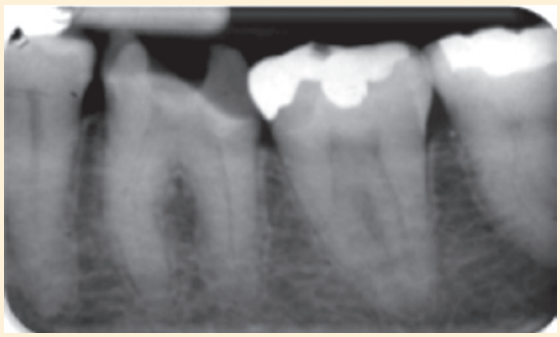

Fig. 10. Radiografía inicial

Tratamiento endodóncico

Se realizó bloqueo mandibular con mepivacaína/epinefrina 1:100 000, como la paciente sufría retardo mental y epilepsia fue necesario el empleo de abrebocas tipo tijera; el aislamiento y el acceso coronal no tuvieron complicaciones. (Fig. 11)

Fig. 11. Protección visual con lentes oscuros. Aislamiento absoluto del diente 36 y auxilio de abrebocas

La toma de longitud de trabajo de los tres conductos radiculares se realizó con limas tipo K Dentsply, apoyadas con localizador de forámenes apicales. La instrumentación se realizó con la técnica de fuerzas balanceadas empleando limas Flex R Miltex. Para la irrigación se usó hipoclorito de sodio, entre cada lima, y la final con suero fisiológico, para secar el interior de los conductos se usaron puntas de papel estandarizadas.

La obturación se realizó con la técnica lateral modificada con cloropercha, cemento Sealapex y espaciadores digitales NiTi FM y MF con puntas accesorias de gutapercha, un calibre menor al de cada espaciador utilizado.

Se finalizó con el recorte del excedente de puntas accesorias con el instrumento AGC, colocando algodón y cavit como curación provisional (Figs. 12 A-B, Tabla 3)

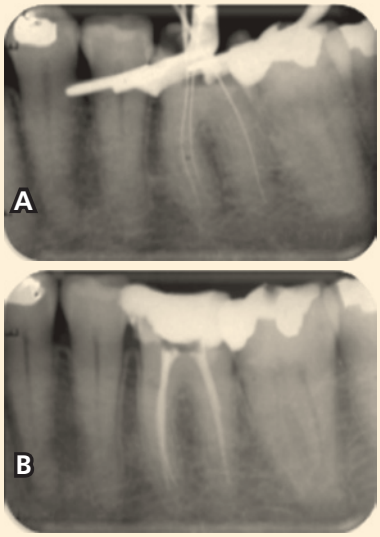

Figs. 12. Radiografías del tratamiento de conductos caso 3. A) Determinación de la longitud de trabajo; B) Radiografía final

Tabla 3. Tratamiento de conductos, caso 3

Conducto	Lima inicial	Long. trabajo	Lima maestra	Cono GP
Mesiolingual	K#15	20.5 mm	45 Flex R	35
Mesiovestibular	K#10	20 mm	35 Flex R	35
Distal	K#20	21 mm	35 Flex R	45

Para efectuar el tratamiento de conductos en su totalidad solo se requirió de una cita de 90 minutos, aproximadamente, ya que la condición del paciente fue lo suficientemente favorable y cooperadora.

Resultados

Durante la atención endodóncica a pacientes que han padecido cáncer y que se han sometido a radiación como terapia, se encontraron directrices de manejo y tratamiento que se pueden resumir de la siguiente manera:

Durante el diagnóstico endodóncico

Es posible ver alteradas las pruebas de sensibilidad térmicas, ya que la radioterapia va a causar un daño a nivel pulpar y crea un proceso inflamatorio agudo que hace que esta se vuelva fibrosa y disminuyan sus funciones hasta llegar a la necrosis. Estos resultados dependerán de la cantidad de sesiones de irradiación en cabeza y cuello, así como la dosis acumulada en los tejidos pulpares.

La unión de todos estos factores complica un diagnóstico endodóncico certero por lo que se recomienda utilizar radiografías periapicales, pruebas de anestesia selectiva o de fresado directo para obtener resultados más favorables. Los pacientes, en ocasiones, pueden referir dolor en más de un órgano dental en la misma arcada.

Duración de las citas

Debe tomarse en cuenta el nivel de apertura bucal del paciente a tratar, ya que tienden a sufrir trismus durante y posterior a la etapa de irradiación, que puede ser de forma leve a moderada. Por lo que, antes de iniciar el tratamiento endodóncico, será necesario evaluarlo minuciosamente.

Estas complicaciones causadas por la radioterapia hacen que el tiempo de tratamiento se vea modificado en su duración, por el cansancio que presentarán; se recomienda tiempos no mayores a 50 minutos por cita. En ocasiones, según la complejidad de la endodoncia serán necesarias varias citas.

Postura de trabajo

Los pacientes reportaron sensación de ahogamiento que se incrementaba al colocar el dique de hule, la posición Fowler fue la más adecuada para estos casos, ya que facilitó la atención al disminuir las incomodidades, y por consiguiente las molestias tanto para el paciente como para el operador.

Se requirió un mayor número de citas debido a las molestias posturales del paciente.

Tratamiento endodóncico

Se deben emplear técnicas de instrumentación coronoapicales, ya que son las más recomendables por la menor cantidad de detritus dentinarios que pudiera llegarse a proyectar fuera del foramen apical.

Se recomienda el empleo de limas rotatorias de níquel titanio para agilizar este procedimiento y evitar la transportación del foramen apical.

Al momento de realizar la toma de longitud es indispensable el empleo del localizador de foramen y eludir en su totalidad el uso de lima de pasaje. Instrumentar preferentemente a un 1 mm del foramen apical. En las técnicas de irrigación no existe variación alguna.

La obturación debe ser lo más tridimensional y hermética posible, como en todos los casos, aunque es indispensable impedir la extrusión de cemento fuera del foramen apical así como de gutapercha. Queda contraindicada la formación de botones apicales.

Discusión

Para realizar un tratamiento de conductos adecuado en sujetos con antecedentes de radioterapia se deben considerar conceptos generales de la endodoncia como son:

- Eliminar el paquete vasculonervioso o el proceso infeccioso del diente con diversos instrumentos.
- Empleo de irrigantes o utilizar técnicas de obturación adecuadas, ya que las complicaciones que pudieran tenerse con estos pacientes inician desde el diagnóstico endodóncico.

Cohen y Hargreaves(6) (2007) mencionan que el diagnóstico endodóncico adecuado es un arte y ciencia, basado en el interrogatorio, en el que es fundamental el motivo de la consulta. Además, a través de esta comunicación se permite conocer y reconocer al paciente; o como Costa Alcaraz y cols.(8) (2011), desde una visión más general, lo han llamado el reconocimiento recíproco, por medio del que se permite al paciente confiar, así como tomar decisiones con el profesional de la salud.

Por otro lado, Ingle y Backland(19) (2005) remarcan la necesidad de una historia clínica lo suficientemente amplia que demuestre el estado de salud general y dental del sujeto a tratar, para tomar todas las precauciones y medidas necesarias en cada caso, además, los autores del presente artículo, consideran que es la manera de conocer a la persona y disminuir complicaciones, así como también comprender necesidades especiales individuales.

El empleo de pruebas de sensibilidad pulpar térmicas con cloruro de etilo o gutapercha fundida por medio de calor son de práctica común, pero hay que considerar, como señala González(16) (2010), que en los pacientes con previa radioterapia existe una alta prevalencia de fibrosis pulpar, formación de calcificaciones, u otros procesos inflamatorios, que dificultan un diagnóstico certero, lo que debe tomarse en consideración

y, de ser necesario, usar otras pruebas independientes de las térmicas, como percusión o auxiliares imagenológicos. Una de las más comunes, que se usa en todos los casos expuestos, es la radiografía periapical, en diferentes angulaciones.

La toma de radiografías intraorales en pacientes con antecedentes de cirugía resectiva puede llevar a una serie de complicaciones por la ausencia de alguna zona anatómica intra o extraoral. Además, en los pacientes que han recibido radioterapia el trismus imposibilita una apertura adecuada, por lo que en ocasiones hay que recurrir al empleo de abrebocas; en uno de los casos que aquí se presentan, se utilizó el tipo tijera, que facilitó la atención.

González(16) (2010) también menciona que durante la radioterapia los músculos masticatorios y la articulación temporomandibular, al recibir una gran cantidad de radiación, causan fibrosis en esas estructuras y a su vez trismus temporal, que en ocasiones puede llegar a ser permanente, mientras Jeffrey y Okeson(20) (2003), dicen que la limitación de apertura bucal se da por un proceso inflamatorio que afecta la cápsula articular y provoca dolor y fatiga, de leve a moderado, al momento de hacer movimientos de apertura máxima por tiempos prolongados. Los pacientes de este trabajo, atendidos por los autores, presentaban trismus, aunque el grado dependía de la zona así como de la cercanía al área de recepción de la radiación, además se determinó una relación directa entre la severidad del trismus y la dosis acumulada. En general, entre mayor sea el grado de trismus, el tratamiento de conductos se complica en todos los pasos.

Los pacientes con hemimaxilectomía, al recostarse, reportaban una sensación de ahogamiento que se incrementaba al colocar el dique de hule, la posición Fowler fue la más adecuada para estos casos, ya que facilita la atención y brinda una mayor comodidad para el paciente. Martínez(23) (2009) ha recomendado la posición Fowler en pacientes con problemas respiratorios, asma, enfermedad pulmonar obstructiva crónica o enfisema, ya que resulta más cómodo para el paciente colocar el sillón dental a 45 grados con relación al piso. Por su parte, Soares(33) (2002) menciona que el tratamiento de conductos es una intervención que requiere un tiempo prolongado, por lo que es necesario que el paciente esté en una posición confortable, que ofrezca una buena visibilidad y fácil acceso al operador. En los casos aquí presentados, se disminuyeron las incomodidades y con ello las molestias tanto para el paciente como para el operador, pero se requirió un mayor número de citas debido a las fatigas posturales.

Otero(29) (2003) indica que las técnicas de anestesia en estos pacientes no tienen variaciones importantes, solo en casos de difícil acceso por ausencia de estructuras anatómicas previamente extirpadas, intra o extraorales, por lo que recomienda una exploración minuciosa para considerar las técnicas de anestesia local pertinentes en cada caso. Por otro lado, Bistre(3) (2009) aclara que los sujetos que han padecido algún tipo de neoplasia sufrirán diversas sensaciones dolorosas durante su padecimiento, el tratamiento o por un tiempo posterior al mismo, que lo predispone psicológicamente a considerar desagradable cualquier intervención médica, lo que provoca, en ocasiones, el rechazo a la atención por temor. Bajo la anterior consideración, antes de iniciar el tratamiento de conductos, se les informó a los pacientes sobre los pasos a seguir y se recalcó que la técnica de anestesia no causaría mayores complicaciones a su padecimiento y que permitiría un tiempo de trabajo más cómodo, la que, en los casos del presente trabajo, se realizó sin ninguna complicación. Cuando se requieren varias citas, normalmente, se observan cambios en el estado de ánimo de los pacientes, lo que exige comprensión por parte del operador, razón por la que las decisiones se tomaron con/en consideración al paciente, lo que mejoró la cooperación así como el resultado de cada sesión.

El aislamiento absoluto es esencial e indispensable durante el tratamiento endodóncico como método efectivo para mantener una mejor visibilidad, proteger al paciente y evitar la entrada de bacterias durante los tratamientos de conductos radiculares. Cohen y Hargreaves(6) (2007) señalan que existen ciertas complicaciones como órganos dentales con grandes destrucciones o una limitada apertura en especial en zonas posteriores, entre otras. A lo que se le suma Barrancos(40) (2011) quien recomienda el empleo de grapas adecuadas para cada caso, así como de diversas técnicas de aislamiento. Cabe recalcar que en estos pacientes con diversas estructuras anatómicas ausentes y con su apertura limitada, fue necesario utilizar diversas grapas para lograr colocar el dique de hule, lo que resultó en un aislado muy elaborado, pero aunque requiere de un mayor tiempo, los autores de este trabajo coinciden en que es indispensable, además de que también disminuye los riesgos durante la terapéutica endodóncica.

Cada paciente y cada tratamiento de conductos es diferente, además, las competencias, como el criterio del endodoncista, son muy variadas, por lo que las técnicas, materiales e instrumentos se han diversificado,(2,4,34) aunque en pacientes irradiados se debe de considerar el tratamiento de conductos como primera opción, cada uno de ellos tienen particularidades, por lo que se presentan los aspectos con los que se debe tener un mayor cuidado para evitar complicaciones locales y/o sistémicas.

Ingle y Backland(19) (2005) así como Cohen y Hargreaves(6) (2007) mencionan que existen dos técnicas de instrumentación endodóncica, retrógrada o apicocoronal y la anterógrada o coronoapical. Estas técnicas se consideraron un criterio fundamental en los pacientes

irradiados, para evitar la salida de detritus dentinarios fuera del foramen y así disminuir la posibilidad de provocar procesos infecciosos a causa de tejido necrótico impulsado hacia el periodonto, al momento de utilizar técnicas apicocoronales.

Por la razón anterior, en todos los pacientes se emplearon los localizadores de forámenes apicales, para obtener una longitud de trabajo más exacta durante todo el procedimiento. De esa forma se evitaron sobreinstrumentaciones que permitieran mayor salida de detritus dentinario infectado, y con ello evitar lesiones en el periodonto por no tener un control de los instrumentos durante su manejo, lo que ha señalado Leonardo(21) (2005).

Soares(33) (2002) menciona que la irrigación intraconducto adecuada debe ser abundante y abarcar toda la longitud de trabajo por medio de agujas o uso de instrumentos ultrasónicos, que permitan una mejor difusión de las soluciones empleadas, como el hipoclorito de sodio a diferentes concentraciones, soluciones de hidróxido de calcio, clorhexidina, EDTA, soluciones de detergente anicónico y agua oxigenada de 10 volúmenes, que desempeñan las funciones básicas que debe de proporcionar un irrigante: limpieza, desinfección y lubricación durante el tratamiento de conductos.

En los tres casos presentados se irrigó con hipoclorito de sodio por su efecto bactericida, así como por su capacidad de disolver el tejido pulpar necrótico y vivo, aunque se corre el riesgo de dañar tejidos periodontales, como lo han mencionado Ingle y Backland(19) (2005), Cohen y Hargreaves(6) (2010), mientras Estrela12 (2005) considera la clorhexidina al 0.12% como un apoyo durante el tratamiento por su gran acción bactericida, aunque no sea eficiente al momento de disolver tejido orgánico.

En relación a los dos últimos puntos, la instrumentación y el uso de los irrigantes, en pacientes irradiados, los autores de este artículo consideran que es de suma importancia no rebasar el CDC, en razón de los cambios óseos que pueden provocar complicaciones del tratamiento endodóncico.

En dos de los tres casos fue necesario realizar el procedimiento endodóncico en varias sesiones, debido a las dificultades durante el acceso a la cámara pulpar e instrumentación por una escasa visibilidad; poco espacio para manipular los instrumentos; la cooperación y estado de ánimo del paciente, así como las posiciones en que las circunstancias colocaban al operador. Por estos motivos se emplearon medicamentos intraconducto entre citas, y se consideraron a Soares(33) (2002) y Estrela(12) (2005) quienes mencionan que el hidróxido de calcio es la medicación intraconducto más utilizada por las grandes propiedades que incluyen una actividad antimicrobiana y el favorecimiento en la reparación de los tejidos periodontales.

Leonardo(21) (2005) define a la obturación endodóncica como una técnica para rellenar y con ello crear un sellado hermético en el espacio, hecho posterior a la instrumentación con materiales inertes, biocompatibles y que promuevan la reparación apical. Por tanto, Estrela(12) (2005) recomienda el empleo de gutapercha como el material de obturación de primera elección por todas las características favorables que posee, tanto en manejo para su colocación como para su eliminación en caso de retratamiento endodóncico.

Existen diversas técnicas de obturación endodóncica de las cuales Soares(33) (2002) recomienda la técnica de impresión apical mediante cloroformo, como la más adecuada por las deformidades de fábrica que tienen los conos de gutapercha y la mejor adaptación a la anatomía del conducto; en oposición, Cohen y Hargreaves(6) (2007) no la recomiendan al considerar la contracción del material de obturación al momento de la evaporación del solvente, por lo que sugieren la técnica de McSpadden, cuya característica es la de reblandecer la gutapercha y crear una masa por medio de fricción al usar los termocompactadores de forma adecuada, lo que rellena todas las irregularidades del conducto, aunque existe la posible extrusión de material al periodonto, lo que se evitó en los casos aquí expuestos.

Aunque en dos casos se empleó la cloropercha, se consideró a Thomas(35) (1983), quien explica el uso de cloropercha en el cono maestro, y dice que si se emplea una menor cantidad de cloroformo en la elaboración de la cloropercha, en lugar de únicamente reblandecerlo, da una mejor fluidez del material y permite una impresión apical adecuada y una menor contracción.

Ingle y Backland(19) (2005) demuestran que la eficacia de los selladores de conductos van a experimentar un cierto grado de filtración posterior a su empleo, por lo que se recomienda el uso de técnicas plastificadas de obturación y de un sellador, simultáneamente, porque van a disminuir de manera considerable la filtración y la contracción del mismo material.

Soares(33) (2002) emplea varios instrumentos para compactar la gutapercha dentro de conducto, así como la colocación de mayor número de conos accesorios por medio de espaciadores de níquel titanio, que ofrecen una mayor adaptación a las curvaturas, y tienen un mejor alcance a nivel apical. En conductos estrechos, como los que presentaron los pacientes tratados por los autores de este trabajo, se dificultaron las técnicas de obturación por el espacio mínimo que se tenía, pero, tanto la instrumentación como la técnica de obturación se consideraron en base a las características del conducto, más que por las de los pacientes, resultado del tratamiento de los diferentes tipos de cáncer.

Conclusiones

Los tratamientos endodóncicos, en pacientes con antecedentes de radioterapia, deben realizarse en consideración de las características de cada caso y de cada conducto, desde el diagnóstico, y tomar en cuenta las recomendaciones, resultados de este trabajo que son: utilizar radiografías periapicales como auxiliar de diagnóstico, tiempos de consulta no mayores a 50 minutos, la posición Fowler es la más adecuada, la técnica de instrumentación debe ser coronoapical con limas rotatorias de níquel titanio, es indispensable el empleo del localizador de foramen, hay que instrumentar, preferentemente, a 1 mm del foramen apical y la obturación debe ser lo más tridimensional y hermética posible.

Es necesario que el odontólogo de práctica general, y en especial el endodoncista, esté capacitado para realizar los tratamientos de conductos y reconocer las características de los pacientes radiados, para lograr tanto diagnósticos como tratamientos con los que se puedan prevenir complicaciones que mengüen la calidad de vida de los pacientes.

Referencias bibliográficas

1.American Cancer Society (ACS). Principios de quimioterapia, un análisis exhaustivo de las técnicas y su papel en el tratamiento del cáncer. 2013. [internet] www.cancer.org (consultado febrero 2014)
2.Basrani E, Blank A, Cañete M. Radiología en endodoncia. Argentina. Amolca. 2009:3-5.
3.Briste S. Dolor: cuidados paliativos, diagnósticos y tratamientos. México: Trillas. 2009:424-429.
4.Carrillo J, Simón E, Gil G, Rachele M. Cáncer oral en México. Revisión bibliográfica y presentación de caso clínico. AMCBM. 20117,(3):104-108.
5.Castellanos J, Díaz L, Gay O. Medicina en odontología, manejo dental de pacientes con enfermedades sistémicas. México, Manual moderno. 2002:275-287.
6.Cohen S, Hargreaves K. Vías de la pulpa. Madrid: Elsevier, Mosby. 2007:2-56,112-135,152-356, 479-490.
7.Correira B, Da Silva A. Oral complications of radiotherapy in the head and neck. Rev Bras Otorrinolaringol. 2006,72(5):704-708.
8.Costa A, Siurana J, Almendro C, García S, Ordovás R. Reconocimiento recíproco y toma de decisiones compartida con el paciente. Rev Clín Esp. 2011:211(11):581-586.
9.Crawford S. Is it time for a new paradigm for systemic cancer treatment? Lessons from a century of cancer chemotherapy. Front Pharmacol. 2013;4:1-18.
10.De Vita V, Hellman S, Rosenberg S. Cáncer, principios y práctica de oncología. España: Panamericana, 2000:307-344,735-793.
11.Emiliano M, Cavalcanti R, Carvalho J, Ribeiro A, Tavares M, Carvahlo J. Oral complications of cancer therapy. Arqui em Odontol. 2010;46(1):48-55.
12.Estrela C. Ciencia endodóntica. Artes Médicas Latinoamérica, Brasil. 2005:457-500, 539-560
13.Fauci, Braunwald, Kasper, Hauser, Longo, et al. Harrison principios de medicina interna. México: Mc Graw Hill. 2009:560-580.
14.Gomes F, Chimenos E, Lopez J, Finestres F, Guix-Melcior F. Dental management of the complications of radio and chemotherapy in oral cancer. Med oral. 2003,8:178-187.
15.González A, Santos A, Carvalho M, Elias R, Lopes M. Criterios de evaluación odontológica pre-radioterapia y necesidad de tratamiento de las enfermedades orales post-radioterapia en cabeza y cuello. Int J Odontostomat. 2010,4(3):255-266.
16.Halperin E, Perez C, Brady L. Principles and practice of radiation oncology. Philadelphia. J. B. Lippincott company Philadelphia. 2008:3-50.
17.Herrera H, Díaz C, Herrera B, Fang M. Osteorradionecrosis como secuela de la radioterapia. Av Odontoestomatol [Internet], 2012;28(4),175-180.
18.Illescas M, Echeverria E, Benavides A. Osteorradionecrosis en cabeza y cuello. Reporte de un caso clínico. Rev Odontol Mex. 2010,14(1),52-62.
19.Ingle J, Backland L. Endodoncia. California: Mc Graw Hill. 2005:34-55.
20.Jeffrey P, Okeson. Tratamiento de oclusión y afecciones temporomandibulares. Madrid, Elsevier Mosby. 2003:494-498.
21.Leonardo M. Endodoncia, tratamiento de conductos radiculares, principios técnicos. Artes Médicas Latinoamérica, Sao Paulo. 2005:259-261, 612-628. 1031-1054.
22.Logeman J, Rademarker A, Roa B, Lazarus C, MIttal B. Site of desease and treatment protocol as correlates of swallowing function in patients with head and neck cancer treated with chemoradiation. NIH. 2006;28(1):64-73.
23.Martínez J. Cirugía oral y maxilofacial. México: Manual moderno. 2009:18-19.
24.McSpadden J. Mastering endodontics instrumentation. Arbor books. 2006:1-43.
25.Million R, Cassisi N. Management of head and neck cancer, a multidisciplinary approach. Philadelphia: J.B. Lippincott company. 1994:143-154 y 203-284.
26.Montero A, Hervas A, Sancho S, Monera S, Córdoba J, Corona J, et al. Control de síntomas crónicos. Efectos secundarios del tratamiento con radioterapia y quimioterapia. Oncología. 2005,28(3):147-156
27.Nectarios A, Griffiths C. Dental complications of head and neck radiotherapy: part 1. ADA 2001;46(2):88-94.
28.OMS Definición. 2006. [internet] Disponible en http://www.who.int/mediacentre/factsheets/fs297/es/ consultado Febrero 2014.
29.Otero G, Otero F, Otero M. La anestesia para el cirujano dentista. México: Editorial Prado. 2003:59-79.
30.Ramos T, Alcalá D, Vega M, Peralta M, Medina A, Cruz A. Guía de práctica clínica para prevención y tratamiento de la radiodermatitis aguda. Rev Mex Dermatol. 2012;56(1):3-13.
31.Ratain, Tempero, Skosey. Outline of oncology therapeutics. Philadelphia, W.B. Saunders company. 2001:5-48.
32.Rautemaa R, Rusanen P, Richardson M, Meurman H. Optimal sampling site for mucosal candidosis in oral cancer patients is the labial sulcus. JCM. 2006;55:1447-1451.
33.Soares C, Neiva N, Soares P, Dechichi P, Novais R, Marques M. Effects of chlorhexidine and fluoride on irradiated enamel and dentin. Dent Res. 2011;90(5):659-664.
34.Soares I, Goldberg F. Endodoncia, técnica y fundamentos. Buenos Aires: Panamericana. 2003:36-50.
35.Thomas P, Russin J. Apical seals obtained with laterally condensed, chloroformsoftened gutta-percha and laterally condensed gutta-percha and grossman´s sealer. Endod. 1983;6(8):138-160
36.Vázquez A, Mora C, Palenque I, Sexto N, Cueto M. Actualización sobre afecciones pulpares. Medisur. 2008;6(3):316-341
37.Villar R. Cáncer de cabeza y cuello, tratamientos convencionales y perspectivas a futuro. España: Ediciones Doyma. 1989:24-53.
38.Vissink A, Spijkervet F, Burlage F, Coppes R. Oral sequelae of head and neck radiotherapy. Crit Rev Oral Biol Med. 2003;14(3):199-212.
39.Wang C. Radiation Therapy for head and neck neoplasm, Indication, techniques and results. London, John Wright PSG Inc. 1983:1-39.
40.Barrancos J, Barrancos P. Operatoria dental: integración clínica. 4ª ed. Buenos Aires: Médica Panamericana. 2011:34,

Cirugía periapical y regeneración tisular guiada, mediante una combinación de plasma rico en factores de crecimiento y hueso liofilizado***

Caso clínico

Periapical surgery and guided tissue regeneration, using a combination of plasma rich in growth factors and lyophilized bone: clinical case

E. en E. Silvia Rodríguez Ventura
Especialista en Endodoncia, práctica privada

M. en C. O. Óscar Serrano Morales
Maestría en Ciencias Odontológicas, especialista en Endodoncia

CMF. Gerardo Guadarrama Álvarez
Especialista en Cirugía Maxilofacial

E. en E. José Trinidad Atenógenes Bernal
Especialista en Endodoncia, profesor de tiempo completo en el posgrado de Endodoncia, Universidad Autónoma del Estado de México

Resumen

Introducción: en relación con la extensión y localización de la lesión apical se utilizan diferentes técnicas y materiales que sirven como andamios que, a su vez, permiten y favorecen la regeneración de los tejidos. Así, la aplicación del plasma rico en factores de crecimiento (PRGF) que aporta beneficios significativos en la regeneración de defectos óseos causados por patologías pulpoperiapicales. **Objetivo:** describir un tratamiento de conductos radiculares convencional, complementado con tratamiento quirúrgico de regeneración tisular guiada. **Caso clínico:** paciente femenino de 30 años de edad con indicación de un tratamiento de conductos radiculares en el órgano dentario 26, en cuyo cuadrante superior izquierdo se observó amplia destrucción coronaria hasta la cámara pulpar. **Tratamiento:** se efectuó tratamiento de conductos y cirugía periapical con regeneración ósea mediante una combinación de plasma rico en factores de crecimiento y hueso liofilizado. **Resultados:** se observó una curación rápida y la eliminación de signos y síntomas posterior al procedimiento quirúrgico, que demostró la importancia del uso de plasma rico en factores de crecimiento y hueso liofilizado. **Conclusiones:** quedó demostrada la importancia del manejo multidisciplinario en las lesiones perirradiculares de gran tamaño, así como el uso de las diferentes técnicas de regeneración tisular, como en este caso, que se usó una combinación de PRGF con hueso liofilizado para mejorar el pronóstico de éxito del tratamiento y acelerar la regeneración ósea.

Palabras clave: *Cirugía endodóncica, Regeneración tisular guiada, Factores de crecimiento, Plasma rico en factores de crecimiento.*

Abstract

Introduction: in relation to the extension and localization of the apical lesion, different techniques and materials are used that serve as scaffolds that in turn allow and favor the regeneration of the tissues, thus the application of the plasma rich in growth factors (PRGF), which contributes significant benefits in the regeneration of bone defects caused by octopus-periapical pathologies. **Objective:** to describe a conventional root canal treatment, supplemented with surgical treatment. **Clinical case:** female patient of 30 years of age, referred to the private practice, for treatment of root canals in the dental organ 26, where an extensive coronary destruction was observed, encompassing the pulp chamber. **Treatment:** canal treatment and periapical surgery with bone regeneration using a combination of plasma rich in growth factors and lyophilized bone. **Results:** a quick cure was observed and the elimination of signs and symptoms after the surgical procedure, demonstrating the importance of the use of plasma rich in growth factors and lyophilized bone. **Conclusions:** the importance of multidisciplinary management in large periradicular lesions was demonstrated, as well as the use of different tissue regeneration techniques, as in this case a combination of PRGF with lyophilized bone was used to improve the prognosis of the success of the treatment and accelerate bone regeneration.

Keywords: *Endodontic surgery, Guided tissue regeneration, Growth factors, Plasma rich in growth factors.*

Introducción

La cirugía periapical es una alternativa para mantener los órganos dentarios en la cavidad bucal después de un fracaso endodóncico. Se ha reportado que la tasa de éxito de la cirugía perirradicular va de un 25 a 90%, este porcentaje se ve alterado cuando existen factores como la presencia de tracto sinuoso persistente, el tamaño de la lesión apical y de los tejidos periodontales involucrados. Diversos autores han reportado que cuando la destrucción ósea incluye la lámina cortical el pronóstico es 37% de éxito.(2,5,6)

Por otro lado, se sabe que el éxito del tratamiento endodóncico oscila entre el 53 y 98% cuando se realiza por primera vez.(7) También es necesario saber que el diagnóstico pulpar juega un papel importante en el pronóstico de los tratamientos de conductos, y si este es bajo, la alternativa más próxima a considerar es la cirugía periapical.

Cirugía perirradicular

Los pasos a seguir son, en primer lugar, la eliminación del tejido patológico de la región periapical, seguido de la resección de la porción apical de la raíz, la retropreparación y, finalmente, la obturación apical. Cuando se retira el tejido patológico, se observa algún grado de destrucción ósea que afecta el pronóstico del tratamiento.(2,7)

Varios autores han evaluado las técnicas de regeneración tisular guiada y regeneración ósea guiada en cirugía perirradicular mediante diferentes materiales, puede ser hueso liofilizado y descalcificado humano, hidroxiapatita, sulfato de calcio, etcétera, -como sustitutos de hueso-, membranas reabsorbibles, y recientemente, plasma rico en factores de crecimiento (PRGF, por sus siglas en inglés.(6,8)

Plasma rico en factores de crecimiento

Su mecanismo de acción es favorecer la regeneración ósea con un grado de densidad y estructura ósea muy cercana al hueso sano.(9)

La terapéutica del uso del PRGF se fundamenta en la modulación y aceleración de los procesos de cicatrización, a través de los factores de crecimiento presentes en las plaquetas, dado que son los iniciadores de casi todo proceso de regeneración tisular, también en su muy importante participación en la formación de coágulos de fibrina en precursores de la cicatrización.(10)

Los factores de crecimiento son proteínas que desempeñan un papel esencial en la migración, diferenciación, proliferación celular y angiogénesis. El contenido de estos en el plasma rico en plaquetas es altísimo.

Los factores de mayor presencia e importancia son:

- De crecimiento derivado de las plaquetas (CGRP)
- De crecimiento transformante beta
- De crecimiento fibroblástico

De crecimiento endotelial vascular.(11,12,13)

Objetivo

El propósito del presente trabajo consiste en reportar un caso clínico en el que se realizó tratamiento de conductos de manera convencional y se complementó mediante un procedimiento quirúrgico y la aplicación de hueso liofilizado, así como la aplicación de plasma rico en factores de crecimiento.

Caso clínico

Paciente femenino de 30 años de edad, referida a la consulta privada, para tratamiento de conductos radiculares en el órgano dentario (OD) 26 (DFI).

Exploración clínica

En el cuadrante superior izquierdo, en el OD 26 se observó amplia destrucción coronaria que abarcaba la cámara pulpar; los OD 24 y 25 presentaron restauraciones metálicas de más de diez años.

No se observó alteración en tejidos blandos, presentó una restauración metálica oclusal-distal desajustada con cambió en la coloración de la estructura dentaria.

Pruebas de sensibilidad

Se efectuaron las pruebas de sensibilidad pulpar y pruebas periodontales en el OD 24, que resultaron negativas.

Se determinó que el órgano dentario 26 presentó necrosis pulpar sin alteraciones periapicales; el OD 25 tuvo pulpa sana y el OD 24 presentó necrosis pulpar y periodontitis apical crónica.

Diagnóstico

Se estableció necrosis pulpar con periodontitis apical asintomática, según la clasificación propuesta por la Asociación Americana de Endodoncia (AAE) en el 2009.(14)

Análisis radiográfico

Se observó una zona radiolúcida de aproximadamente 8 mm de diámetro. En la radiografía del OD 26 se advierte destrucción coronaria que abarcaba la cámara pulpar, aparentemente sin alteración periapical.

Se halló una zona radiolúcida de aproximadamente 8 mm de diámetro, bien delimitada, en el OD 24, lo que confirma el diagnóstico pulpar de necrosis previamente establecido, además en este órgano dentario se apreciaba un conducto amplio y recto. (Fig. 1)

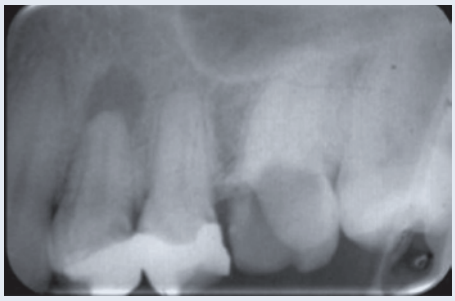

Fig. 1. Radiografía del OD 26

Tratamiento

Plan terapéutico

Consistía en realizar tratamiento de conductos y cirugía periapical con regeneración ósea, con el uso de una combinación de plasma rico en factores de crecimiento y hueso liofilizado, así como sus riesgos y beneficios.

Se explicó a la paciente el plan de tratamiento y el pronóstico, mismo que aceptó y dio consentimiento para llevar a cabo el procedimiento terapéutico.

Procedimiento

Tratamiento de conductos radiculares convencional

- El tratamiento de conductos (OD 26) se llevó a cabo en una sesión, bajo anestesia local con lidocaína al 2% y epinefrina 1:100 000. Una vez aislado con dique de hule, se eliminó la restauración metálica y se preparó la cavidad de acceso mediante fresas de carburo de tungsteno de alta velocidad, el acceso cervical y medio se rectificó con fresas *LA AXXESS*.

- La longitud de trabajo se determinó con una lima tipo k del # 30, se confirmó mediante el uso del localizador electrónico de foramen apical *PROPEX II* y se verificó radiográficamente.

- El trabajo biomecánico se efectuó mediante una instrumentación coronoapical, con una lima tipo K 50/0.02 como lima apical final; entre cada lima se irrigó con hipoclorito de sodio al 5.25%, aproximadamente 3 ml por cada una. La irrigación final se hizo con EDTA al 17%, por un minuto, para después lavar con hipoclorito de sodio al 5.25%.

- Después de secar el conducto con puntas capilari, el sistema de conductos se obturó mediante la técnica de condensación lateral y sellado biológico, con impresión apical con xilol y cemento sellador Sealapex. (Fig. 2)

- Una vez cortado el penacho, se colocó como restauración temporal-definitiva, resina fotopolimerizable como base y obturación temporal de fosfato de zinc. (Fig. 3)

Postratamiento

Una vez concluido el tratamiento convencional, se le dio a la paciente una orden para estudios clínicos de laboratorio, que consistieron en química sanguínea de 12 elementos, biometría hemática, tiempo de coagulación, tiempo de sangrado, tiempo parcial de protrombina y tiempo parcial de tromboplastina. Una vez que se obtuvieron los resultados de laboratorio se programó la cirugía perirradicular (OD 24), una semana después del tratamiento de conductos.

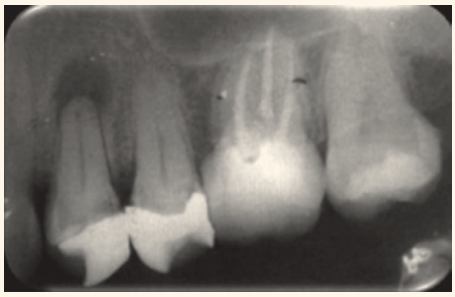

Fig. 2. Se realizó el tratamiento de conductos del OD 26 con técnica de instrumentación corono-apical y la obturación con técnica de condensación lateral

Fig. 3. Restauración temporal-definitiva

Tratamiento quirúrgico

- Se realizó asepsia y antisepsia de la zona a tratar mediante la aplicación de clorhexidina al 0.12%, seguida del bloqueo regional con lidocaína al 2% y epinefrina 1:100000, desde el órgano dentario 23 hacia el primer molar izquierdo tanto por vestibular como palatino.

- Después de verificar la zona anestesiada, se realizó una incisión en el surco gingival, desde el canino al primer molar con liberatriz en la base de la papila mesial del canino, y se elevó el colgajo mucoperióstico de espesor total, se inició por la zona la parte vestibular.

- Al identificar el tejido patológico, que estaba bien delimitado, se realizó el curetaje apical y eliminación del tejido granulomatoso, se realizaron lavados de la cripta ósea con solución fisiológica de cloruro de sodio 0.9%. (Fig. 4)

- Una vez limpio y libre de tejido inflamatorio se llevó a cabo la preparación apical con punta de ultrasonido (AS3D *Satelec* y ultrasonido *Varios 350* (NSK). (Fig. 5)

- Terminada la preparación apical, se obturó con MTA blanco (*Angelus*) como lo indica el fabricante.

Fig. 4. Curetaje

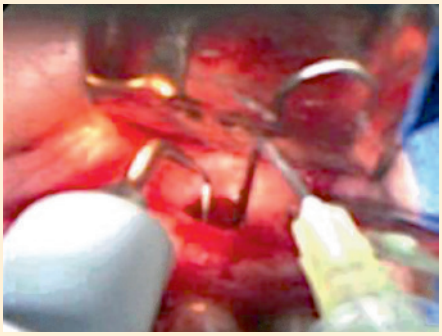

Fig. 5. Preparación apical

Obtención del plasma rico en factores de crecimiento

El PRFG se procesó siguiendo la técnica descrita por Anitua en 1999;[11] cuyo protocolo consiste en obtener sangre periférica.

- Se realizó una punción en la vena cubital y se colocó un torniquete en el antebrazo izquierdo, previa limpieza de la zona con torunda de algodón embebida en alcohol etílico.

- Se recolectaron aproximadamente 6 ml de sangre, de inmediato se colocaron en dos tubos con citrato de sodio como anticoagulante, y se centrifugaron a 1500 rpm por 15 minutos.

- Una vez obtenido el plasma se separó por tercios, el tercio cercano al hematocrito fue el que se utilizó, ya que esta sección es la que se encuentra con mayor concentrado plaquetario.

— En un godete esterilizado se mezcló hueso liofilizado con 1 ml del plasma.

— Enseguida se colocó 1 ml de cloruro de calcio al 10% y se dejó reposar por aproximadamente 15 minutos hasta que se formó un aglomerado. (Fig. 6)

— Nuevamente se lavó la cavidad quirúrgica con solución fisiológica, se secó con gasa esterilizada. Al final la mezcla se colocó en el lecho quirúrgico. (Fig. 7)

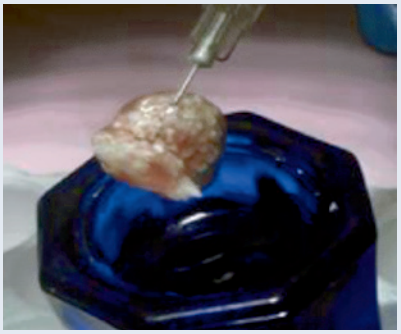

Fig. 6. Formación del aglomerado

Fig. 7. Colocación de la mezcla en el lecho quirúrgico

- Se inyectó una porción del plasma en la zona tratada, se reposicionó el colgajo y se suturó con vicryl 4-0, nuevamente se inyectó la zona tratada con el resto del plasma. (Figs. 8-9)

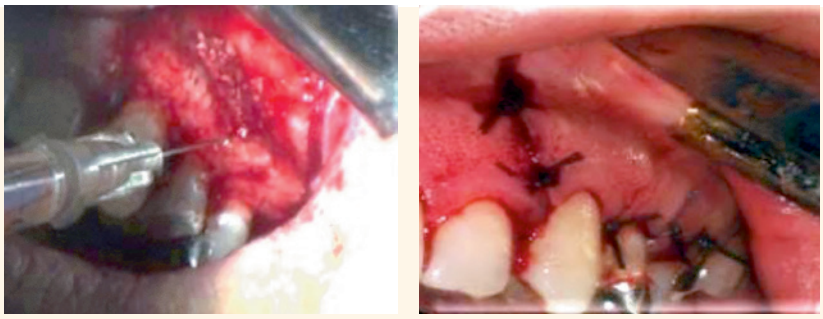

Figs. 8 y 9. Reposición del colgajo y sutura

Posoperatorio

Se le dieron las indicaciones posquirúrgicas al paciente y se recomendó el uso de tratamiento farmacológico para el control de los signos y síntomas posoperatorios, así como la indicación de enjuagues con clorhexidina al 0.12% por 10 días.

Se citó a los ocho días después para retirar puntos de sutura. (Figs. 10-11)

Figs. 10 y 11. Sutura ocho días después

Cita de control

A los ocho días, la paciente presentaba ligera molestia a la masticación, por lo que se realizó ajuste oclusal; radiográficamente se observó ensanchamiento del espacio del ligamento periodontal y zona radiopaca perirradicular. (Fig. 12)

Se inspeccionó clínicamente y se observó una buena cicatrización de tejidos blandos.

Fig. 12. Ensanchamiento del espacio del ligamento periodontal y zona radiopaca perirradicular

Resultados

En la cita de control, a los tres meses, la paciente se encontraba asintomática sin presencia de tracto sinuoso, sin movilidad ni bolsa periodontal, radiográficamente se observó completa formación de tejido óseo, una densidad ósea similar al tejido en salud y el espacio del ligamento periodontal sin alteración. (Fig. 13)

Fig. 13. Densidad ósea similar al tejido en salud y espacio del ligamento periodontal sin alteración

Discusión

De acuerdo con la literatura, en años recientes se ha observado que el uso del PRGF en la regeneración de tejidos es cada vez más frecuente, como en medicina deportiva, cirugía plástica, reconstrucción maxilofacial, regeneración periodontal, osteointegración de implantes dentales, etcétera, sin embargo, su uso en cirugía perirradicular aun no es un procedimiento de uso cotidiano.(15,16,17)

En la literatura, la combinación del PRGF y hueso liofilizado solo se hace mención en cirugía maxilofacial o en tratamientos periodontales,(18) y no en casos de cirugía perirradicular. Algunos autores han utilizado el PRGF con algún otro biomaterial que sirve como osteoconductor, osteoinductor o, en algunos casos, para activar la osteogénesis, como lo son la hidroxiapatita, el fosfato tricálcico y las membranas de colágeno, entre otros.(19) En el presente reporte de caso,

XYNTRUS®

PROTECCIÓN TOTAL E INTELIGENTE

El primer y único
BIOENJUAGUE ORAL del mundo

Sin alcohol
Sin peróxido de hidrógeno
No pigmenta los dientes
Hasta 5 horas de protección

Reduce más de un
99.9%
de los virus de envoltorio en la boca

Acción contra:
Virus
Bacterias
Hongos
Levaduras

BRIX
BAJO LICENCIA/UNDER LICENSE
BRIX USA, LLC

COFEPRIS: 213300CO210403

xyntrus.com.mx

Healzie

la combinación de PRGF y hueso liofilizado, resultó en un aumento en la densidad ósea a los ocho días de colocación y una completa osteointegración y formación de tejido nuevo a los tres meses; en cuanto a la cicatrización de tejidos blandos se observó una excelente cicatrización.

Respecto a la colocación del PRGF y un biomaterial en cirugía perirradicular, Demiralpy cols. efectuaron un procedimiento quirúrgico perirradicular con PRGF y fosfato tricálcico, los resultados indican que el uso de esta combinación en la regeneración ósea a doce meses fue excelente, por lo que recomiendan su uso.(20)

Asimismo, Fa-Ming Chen y cols. llevaron a cabo una revisión bibliográfica sobre el uso de las técnicas de regeneración guiada para tejidos periodontales, que incluyen el uso de PRFG en conjunto con otro biomaterial con la finalidad de mejorar el estado clínico del periodonto, junto con el cemento, ligamento y hueso alveolar.(15)

En otro procedimiento quirúrgico, realizado por Fernández y cols., colocaron PRGF con hidroxiapatita reabsorbible en la cavidad, después de eliminar un odontoma en la arcada superior, y determinaron que en el sitio de la lesión, la cicatrización tomó menos tiempo.(9)

En el área de endodoncia se ha sugerido el uso de PRFG como una alternativa en la revascularización pulpar y en el recubrimiento pulpar directo, por sus buenos resultados.(21,22)

Otra alternativa del uso del PRGF es en la osteointegración de implantes. En un estudio en perros, hecho por Kim,(17) se utilizó polvo de hueso desmineralizado con y sin PRFG. El autor observó mayor contacto óseo en el implante con el uso de PRFG. Los resultados exitosos obtenidos de las investigaciones y seguimiento de casos clínicos con el PRGF en las diferentes técnicas, se deben a la base biológica en la regeneración de los tejidos, por lo que la terapéutica odontológica puede tener mayor éxito en los tratamientos realizados para prevenir, limitar, controlar y reparar patologías, o sustituir estructuras anatómicas perdidas.

Los resultados del presente trabajo, una vez que se utilizó la combinación de PRFG y hueso liofilizado, no se pueden comparar con algún otro reporte de caso pues a la fecha no existen reportes en la literatura, tanto nacional como internacional, con el mismo procedimiento y período de evaluación. En los resultados obtenidos se puede observar un aumento en la regeneración y densidad ósea en la zona tratada.

Conclusiones

El presente reporte de caso demuestra la importancia del manejo multidisciplinario en las lesiones perirradiculares de gran tamaño, así como el uso de las diferentes técnicas de regeneración tisular, como en este caso que se empleó una combinación de PRGF con hueso liofilizado para mejorar el pronóstico de éxito del tratamiento y acelerar la regeneración ósea.

Por otro lado, el uso de la radiografía para fines de diagnóstico en cualquier procedimiento odontológico es de suma importancia, pues algunas patologías pueden pasar inadvertidas y solo en tomas radiográficas es posible hacer hallazgos patológicos, como lo fue en este caso.

Referencias bibliográficas

1.Cohen S, Burns R. Pathways of the pulp., 10ª ed. Elsevier. 2010.
2.Friedman S. The prognosis and expected outcome of apical surgery. Endod Topics 2005;11: 119–262.
3.Taschieri S, Cobella S. Tsesis, Bortolin M. Effect of guided tissue regeneration on the outcome of surgical endodontic treatment of through-and-through lesions: a retrospective study at 4 year follow-up. Oral Maxillofac Surg 2011;15:153-159.
4.Goyal B, Tewari S, Duhan J. Comparative evaluation of platelet-rich plasma and guided tissue regeneration memebrane in the healing of apicomarginal defects: A clinical study. J Endod 2011;37:773- 780.
5.Marin B, Dominguez M, Arismendi E, Flores M, Tobon A. Healling response of apicomarginal defects to two guided tissue regeneration technique in perirradicular surgery: a double blind condemized-clinical trial. Int Endod J. 2006;39:368-377.
6.Tobon A, Dominguez M, Flores M. Periostal grafts as barriers in perirradicular surgery: report of two case. Int Endod J. 2004; 37;632-642.
7.Kim S, Kratchman S. Modern endodontic surgery concepts and practice. J Endod 2006;32: 601-623.
8.Arx T, Alsaeed M. The use of regenerative techniques in apical surgery: A literatura reviw. Tue Saudi Dent J. 2011;23:113-127.
9.López R, Buendía M, González E. Plasma rico en factores de crecimiento en cirugía bucal. Presentación de caso clínico. Rev Odontol Mex. 2005;9:141-146.
10.Anitua E, Mohammad H. Perspectives and challenges in regenerative medicine using plasma rich in growth factors. J Controll Rele. 2012;(157);29–38.
11.Anitua E. Plasma rich in growth factors, preliminary results of use in the preparation of future sites for implants. Int J Oral and Maxillofac Imp. 1999;(14):529-535.
12.Holly D, Mracna J, The use of platelet rich plasma with guided tissue regeneration in the defects caused by periodontal diseases. Bratisl Lek Listy. 2009;(10):669-671.
13.Yao E, Eriksson E. Gene therapy in wound repair and regeneration. Wound Rep Rege. 2000;(8):443-51.
14.Castillo L, Diez M. AAE 2009. J Endodon. 2009;35(12):41-42.
15.Chen F, An Y. New insights into and novel applications of release technology for periodontal reconstructive therapies. J Controll Relea. 2011;(49):92-110
16.Barry L, William S, Matthew M. Platelet-rich plasma: a review of biology and applications in plastic surgery. Plast Recons Surg. 2006;(118):147-159.
17.Kim S, Kim W, Park J, Kim H. A comparative study of osseointegration of Avana implants in a demineralized freeze-dried bone alone or with platelet rich plasma. J Oral Maxillofac Surg. 2002;60:118-125.
18.Camargo P, Lekovic V, Weintaender M. Platelet-rich plasma and bovine poruos bone mineral combined with guided tissue regeneration in the treatment of intrabony defects in human. J Periodont Res. 2002;(37):300-306.
19.Anitua E, Sanchez M, Orive G. The potential impact of the preparation rich in growth factors (PRGF) in different medical fields. Biomater. 2007; 28: 4551–4560
20.Demiralp B, Keceli H, Muhtarogullari M, Serper A, Demiralp B. Eratalay K. Treatment of periapical inflammatory lesion withthe combination of platelet-rich plasma and tricalcium phosphate: A case report. J Endod 2004; 30:796-800.
21.Torabinejad M, Turman M. Revitalization of tooth with necrotic pulp and open apex by using platelet-rich plasma: a case report, J. Endod. 2011;37: 265–268.
22.Hiremath H, Saikalyan S, Kulkarni S, Hiremath V. Second-generation platelet concentrate (PRF) as a pulpotomy medicament in a permanent molar with pulpitis: a case report. Int Endod J. 2012;45:105–12.

12 ubicaciones que nos consolidan como el mejor centro de diagnóstico, planeación y apoyo al tratamiento dental.

Todo esto y más este 2022.

Y seguimos innovando en nuestro amplio portafolio de servicios que usted ya conoce.

VISITE NUESTRO LINKTREE®

- Radiología Dental Digital y Tomografía Volumétrica
- Fotografía Clínica Digital y Estudios Orthokinéticos
- Estereolitografía, Modelos Médicos en 3D
- Análisis Cefalométrico Dolphin Imaging®
- Anatomía Patológica y Patología Bucal
- Escaneo Intraoral 3shape®
- Bondeado Digital Indirecto Biotransfer 3D®
- Modelos Virtuales en 3D y Modelos de Yeso
- Guías Quirúrgicas DRD3D®
- Aparatología para Ortodoncia,Ortopedia y Odontopediatría
- Alineadores Dentales Invissiblen®

DRD DIAGNÓSTICO 3D

Del Dr. Antonio Gual Sill

INTERLOMAS
Blvd. Interlomas 5, L -10 P. B.
55.5290.1084 // 55.5290.0226

DEL VALLE
Uxmal 805 - 5.
55.5605.8652 // 55.5605.6531

IZTACALCO
Av. Río Churubusco No. 775
55.5648.2256 // 55.5648.8493

NEZAHUALCÓYOTL
Adolfo López Mateos 481 P - 1.
55.2232.8084 // 55.2232.8085

PEDREGAL SJ
C. Santa Teresa 13, N3, L - 18
55.5135.5425 // 55.5135.4221

POLANCO
Mariano Escobedo No. 375 D -1304,
55.5203.5169 // 55.5545.4542

ECATEPEC
Av. Central 50, M. 44 L-7, P. B.
55.5774.9280 // 55.5774.9283

LINDAVISTA VALLEJO
Calz. Vallejo 1111, Local 23
55.5567.7724 // 55.5567.7733

DEL VALLE EXPRESS
Uxmal 805, Planta Baja.
55.5605.8652 // 55.5605.6531

COAPA
Prol. Div. del Norte 4344, L - 30
55.5678.4860 // 55.5677.5336

ROMA
Puebla 170, Roma Nte.
55.5162.3811 // 55.5162.3813

SATÉLITE
Circuito Cirujanos No. 4, Piso 2.
55.5562.5707 // 55.5941.6265

Uso de acceso guiado por tomografía computarizada en dientes anteriores calcificados

Revisión bibliográfica

Use of computed tomography-guided access in calcified anterior teeth: literature review

Claudia Arce Toribio
Alumno de la escuela de posgrado en Endodoncia de la Universidad Peruana de Ciencias Aplicadas, Lima, Perú

Zevallos André
Docente del área de posgrado en Endodoncia de la Universidad Peruana de Ciencias Aplicadas, Lima, Perú

Resumen

Introducción: en la actualidad diversos endodoncistas, a través de sus estudios, han sugerido el uso de la endodoncia guiada, confeccionada mediante una tomografía computarizada, para la elaboración de un molde tridimensional que permita acceder al conducto. **Objetivo:** realizar un análisis bibliográfico sobre el uso de acceso guiado por tomografía computarizada en dientes anteriores calcificados. **Material y métodos:** se realizó una búsqueda sistemática de la literatura en la base de datos y el metabuscador MEDLINE/PubMed. **Resultados:** la causa exacta de las calcificaciones pulpares es todavía, en gran medida, desconocida. La endodoncia guiada permite una desinfección adecuada del conducto radicular de una manera rápida y eficaz, y el uso combinado de imagen tomográfica computarizada de haz cónico (CBCT) y exploración intraoral permite la fabricación de guías de acceso que son extremadamente útiles para localizar conductos radiculares severamente calcificados. Hay reportes en la literatura sobre la realización del acceso guiado a través de las calcificaciones de la raíz en los dientes anteriores con resultados favorables y predecibles en los que se asegura que esta técnica ayuda a preservar la estructura dental y evita accidentes como desviaciones o posibles perforaciones. **Conclusiones:** desde la perspectiva clínica, el acceso guiado proporciona al operador una técnica más predecible y confiable que mejora los resultados tanto a corto como a largo plazo, porque permite accesos más conservadores, que preservan la estructura dentaria.

Palabras clave: *Acceso guiado, Tomografía computarizada, Dientes anteriores calcificados, Conducto radicular, Endodoncia.*

Abstract

Introduction: currently, sundry endodontists, through their studies, have suggested the use of guided endodontics made by means of computed tomography for the elaboration of a three-dimensional mold that allows access to the canal. **Objective:** to perform a bibliographic analysis on the use of computed tomography-guided access in calcified anterior teeth. **Material and methods:** a systematic literature search was performed in the MEDLINE/PubMed database and metasearch engine. **Results:** the exact cause of pulpal calcifications remains largely unknown. Guided endodontics allows adequate disinfection of the root canal in a fast and effective way and the combined use of cone beam computed tomography (CBCT) imaging and intraoral exploration allows the fabrication of access guides that are extremely useful in locating severely calcified root canals. There are reports in the literature on performing guided access through root calcifications in anterior teeth with favorable and predictable results, which ensure that this technique helps preserve dental structure and prevents accidents such as deviations or possible perforations. **Conclusions:** from a clinical perspective, guided access provides the operator with a more predictable and reliable technique that improves both short-term and long-term results because it allows more conservative access, thus preserving tooth structure.

Keywords: *Guided access, Computed tomography, Calcified anterior teeth, Root canal, Endodontics.*

Introducción

La calcificación parcial o total de la pulpa es un hallazgo común en diferentes tipos de dientes y es, a menudo, asociado con la caries dental, lesiones traumáticas y diversas condiciones sistémicas. Esto ha generado una problemática para el dentista debido a que la localización de la obliteración, total o parcial, del conducto radicular es una tarea difícil.

En la actualidad diversos endodoncistas, a través de sus estudios, han sugerido el uso de la endodoncia guiada, confeccionada mediante una tomografía computarizada, para la elaboración de un molde tridimensional que permita acceder al conducto.

La estructura dental

Es un órgano anatómico duro que se encuentra ubicado dentro de la cavidad oral.(1) Está conformado por diferentes tipos de tejidos duros, como el esmalte, la dentina y el cemento radicular, así como también de tejidos blandos, como la pulpa dental, que permanecen estrechamente integrados anatómico y funcionalmente durante toda la vida del diente.(1)

La pulpa dental

Es un tejido conectivo laxo donde los nervios y los vasos sanguíneos ingresan a ella a través del agujero apical. Al igual que en cualquier tejido se requiere flujo sanguíneo para llevar oxígeno y nutrientes a las células y eliminar diversos desechos metabólicos, como el dióxido de carbono.(2)

Calcificación parcial o total de la pulpa

Es un hallazgo común en diferentes tipos de dientes que a menudo se asocia con la caries dental, lesiones traumáticas y diversas condiciones sistémicas. Se informa que ocurren con mayor frecuencia en la región coronal, pero también se encuentran en la pulpa radicular.

Esta calcificación se caracteriza por la deposición de tejido calcificado a lo largo de las paredes del canal; como resultado de este, el espacio del conducto radicular puede quedar parcial o completamente obliterado.(3)

Endodoncia guiada por tomografía computarizada

Esto ha generado una problemática para el dentista, debido a que la localización de la obliteración parcial o completa del conducto radicular es una tarea difícil en la práctica endodóncica, sin embargo, para resolverla, recientemente en diversos estudio algunos autores han sugerido el uso de la endodoncia guiada confeccionada por un molde tridimensional (3D), con la ayuda de una tomografía computarizada de haz cónico (CBCT) y un escáner intraoral,(4) dado que se ha convertido en una solución alternativa para este tipo de casos. Esta técnica puede facilitar el tratamiento de los conductos radiculares calcificados, incluso por parte de operadores sin experiencia, ya que proporciona la máxima conservación de la estructura dental, coronal y radicular,(5) porque evita la eliminación innecesaria de esmalte y dentina en la superficie coronorradicular.(6)

Objetivo

La finalidad de esta revisión es realizar un análisis bibliográfico sobre el uso de acceso guiado por tomografía computarizada en dientes anteriores calcificados.

Material y métodos

Se realizo la búsqueda sistemática de la literatura en la base de datos y el metabuscador MEDLINE/PubMed.

Se utilizaron conceptos fundamentales con vocabulario controlado sobre términos biomédicos MeSH (Medical Subject Heading), además de descriptores de ciencias de la salud desarrollados por MESH para una terminología común.

Los conceptos fundamentales determinados por los investigadores fueron:

- *Calcified canals-guided endodontic*
- *Anterior teeth*
- *CBCT*

Se realizaron dos combinaciones de búsquedas detalladas con términos MeSH con operadores boleanos en el metabuscador PubMed.

- **Primera búsqueda:** *Surgical guide in calcified anterior teeth*
- **Segunda búsqueda:** *Guided endodontic access*

Criterios de inclusión

Estudios clínicos de los últimos cinco años que incluyeran diversas técnicas de uso de la guía quirúrgica endodóncica con diversas marcas y tamaños de fresas odontológicas.

Criterios de exclusión

Publicaciones de 6 años o más, debido a que la incorporación de las guías quirúrgicas y las tomografías computarizadas en el área de endodoncia fue a inicios del año 2000.

Selección de los estudios

Se llevó a cabo por dos investigadores de forma independiente, en base a los criterios de inclusión y exclusión preestablecidos por los autores. Para describir el proceso de la selección de los estudios se realizó el diagrama de flujo PRISMA.

- **Identificación:** se registró el resultado de las dos búsquedas con las distintas combinaciones de términos MESH y operadores boleanos en el metabuscador PUBMED.

- **Selección:** una vez hecho el registro, se revisaron los títulos de las publicaciones para eliminar los duplicados, luego se eliminaron los títulos y resúmenes de las publicaciones que no correspondían con el tema ni con la pregunta de investigación.

Una vez obtenidos los estudios que cumplieron con los criterios de inclusión, se descartaron los reportes de caso, opiniones de expertos, encuestas y revisiones sistemáticas. Los estudios clínicos incluidos se revisaron de forma completa.

Resultados

Calcificación pulpar

La causa exacta de las calcificaciones pulpares sigue siendo, en gran medida, desconocida.[8]

Dentro de la pulpa se encuentran capilares, que son relativamente delgados, y pueden ser discontinuos y fenestrados. Al interior de las paredes capilares se localizan los pericitos, que se encuentran incrustados dentro de esta membrana basal capilar, que modulan eventos inflamatorios debido a la pérdida de proteínas, como también a la calcificación de los vasos sanguíneos que conlleva a la obliteración pulpar.(7)

Existen dos tipos de cuerpos calcificados en la pulpa dental:

- **Los dentículos:** poseen una cavidad central llena de restos epiteliales rodeados periféricamente por odontoblastos.

Los cálculos pulpares: son masas compactas degenerativas de tejido calcificado.(8)

En un estudio realizado por Andreasen y cols. informan que la obliteración del conducto pulpar, o la metamorfosis calcificada, como secuela de un traumatismo dental puede ocurrir hasta en un 40% de los casos, en los que la terapia de endodoncia solo se indica del 7 al 27% de los casos, únicamente si presenta sintomatología o alteración radiográfica compatible con periodontitis apical.(9)

En los estudios mostrados por Sonia T y cols. han informado que la tasa de éxito después del tratamiento de conductos radiculares calcificados asociados con periodontitis apical, no superó el 62.5%. Por otro lado, las tasas de éxito en estos casos aumentaron hasta un 89% cuando los procedimientos se llevaron a cabo por especialistas en endodoncia. Fue por esto que la Asociación Americana de Endodoncia (AAE) categorizó el tratamiento de los dientes con calcificación pulpar como un alto nivel de dificultad al realizar el tratamiento endodóncico,(10) por tal motivo, dicho tratamiento guiado puede indicarse para un acceso más predecible a la sección apical del canal y favorecer un mayor éxito.

Importancia del acceso guiado por tomografía computarizada

Hay reportes en la literatura sobre la realización del acceso guiado a través de las calcificaciones de la raíz en los dientes anteriores, con resultados favorables y predecibles en los que se asegura que esta técnica ayuda a preservar la estructura dental y evita accidentes como desviaciones o posibles perforaciones.(11) Desde la perspectiva clínica, el acceso guiado proporciona al operador una técnica más predecible y confiable que mejora los resultados, a corto y largo plazo, y así preserva la estructura dental.(12)

La endodoncia guiada permite una desinfección adecuada del conducto radicular de una manera rápida y eficaz. Para que se emplee de manera exitosa, se debe mantener la coordinación ocular y la destreza manual desde el punto de entrada coronal hasta alcanzar el conducto radicular, que es uno de los principales objetivos de esta técnica. Asimismo, el éxito clínico va a depender de las habilidades manuales del operador, tanto en las imprecisiones del temblor de la mano y la percepción del odontólogo.(10) (Figs. 1 A-B)

El uso combinado de imagen tomográfica computarizada de haz cónico (CBCT) y exploración intraoral permite la fabricación de guías de acceso que son extremadamente útiles para localizar conductos radiculares severamente calcificados. Esto promueve una eliminación controlada de la estructura dental al tiempo que se obtiene un acceso adecuado a las entradas del conducto radicular. Las guías de acceso con modelos personalizados 3D impresos, se crean al superponer la imagen CBCT con una imagen de exploración intraoral.

En los casos clínicos de obliteración del conducto radicular, como en un estudio realizado por Moreira y cols.,(4) el uso de endodoncia guiada puede ser esencial para alcanzar el tercio apical; además de que elimina la necesidad de múltiples tomas radiográficas durante la localización y el acceso del conducto, y mejora la previsibilidad de los resultados En varios estudios se reporta que la endodoncia guiada se usa

SUNSTAR G·U·M®

PAROEX®

GINGIVITIS

AUXILIAR EN EL TRATAMIENTO DE LA ENFERMEDAD PERIODONTAL

Clorhexidina al **0.12%**

Frescura y sabor agradable

NO CONTIENE **ALCOHOL**

De qué **COLOR** son tus **ENCÍAS?**

ALIVIA LA INFLAMACIÓN

SÍGUENOS EN:

@SunstarGumMx sunstargum_mx **latam.gumbrand.com**

para tratar raíces más extensas y rectas, como las de los incisivos centrales,(13) sin embargo, en el estudio realizado por Moreira se efectuó esta técnica en los molares y premolares por la dificultad de alcanzar los canales restantes con técnicas de localización convencionales. (Figs. 2 A-I)

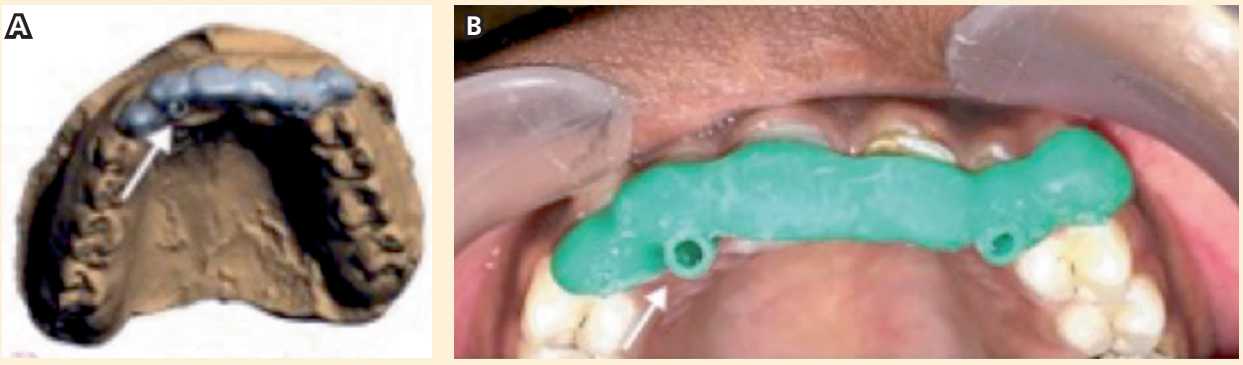

Figs. 1. Guía impresa en tres dimensiones (3D): A)Diseño de la guía 1 de endodoncia 3D para las cavidades *invaginatus* (DI) más profundas en el diente # 22 y la DI en el diente # 12; B) La guía de endodoncia 3D 1 en boca, la flecha indica la guía para el diente # 12 (fuente: Ali A, Arslan H.[3])

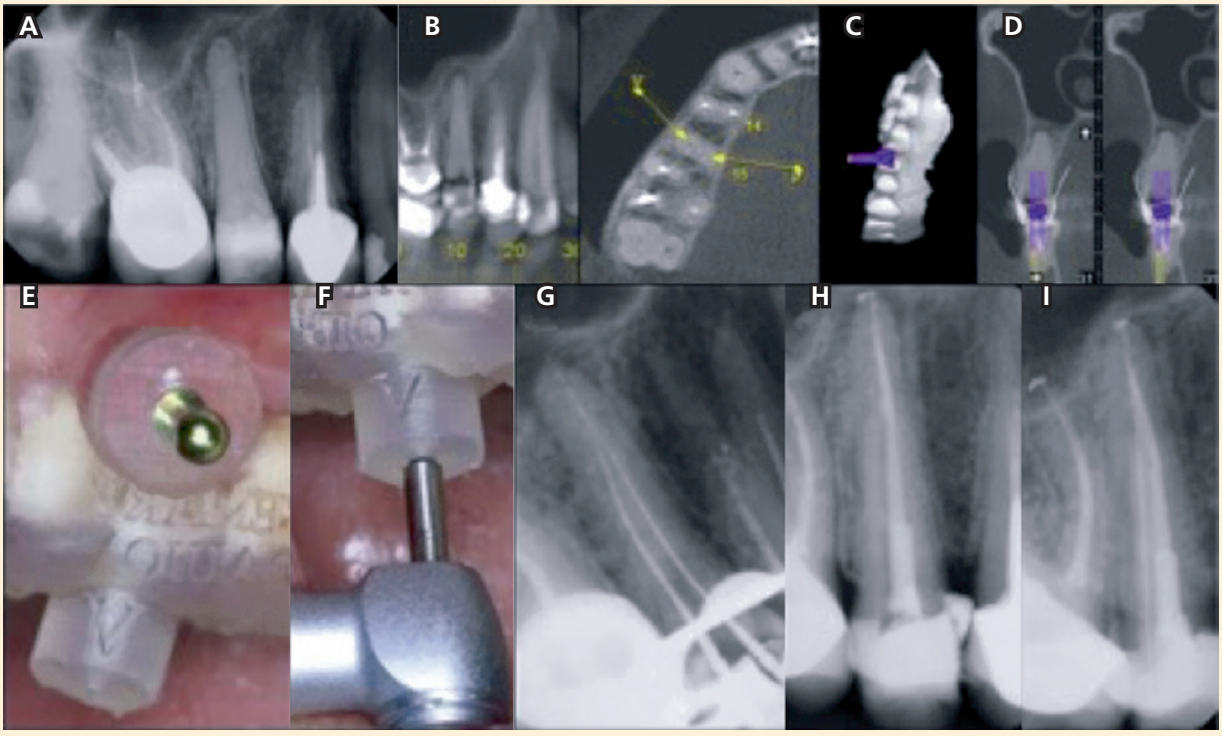

Figs. 2. A) Examen radiográfico del primer molar superior; B) Imagen de CBCT que muestra obliteraciones parciales y completas de los conductos radiculares vestibulares y mesiales; C) Un modelo 3D de la cavidad bucal; D) Planificación del conducto radicular en 3D; E) La guía quirúrgica prototipada: F) Perforaciones realizadas para la fijación de la guía; G) La fresa colocada en la plantilla 3D; H) Permeabilidad del canal: I) Radiografía a los seis meses de seguimiento (fuente: Maia L, De Carvalho V, Da Silva N, Brito M, Da Silveira R, Moreira G.[4])

En otro estudio realizado por Fonseca y cols.(2) refiere que esta técnica demostró ser muy eficiente en incisivos mandibulares, con la ayuda de fresas más delgadas. El desarrollo de escaneos orales proporcionó beneficios en la precisión de los modelos. Connert y cols. demostraron que este método puede ser suficientemente preciso, incluso para raíces estrechas como los incisivos mandibulares.(8) Para dicho estudio, se le practicó una tomografía computarizada de haz cónico (CBCT) a cada modelo, que almacenaron en el formato *Digital Imaging and Communication* (DICOM). Todos los datos se cargaron en un programa que se diseñó originalmente para fines de implantología guiada (*coDiagnostiX* Versión 9.2); en el programa se diseñaron e implementaron imágenes virtuales de la fresa y el casquillo correspondiente para la preparación de la cavidad de acceso. El acceso al conducto radicular se planificó mediante la superposición de la fresa virtual. La posición se comprobó en 3D en todos los aspectos. (Figs. 3 A-D)

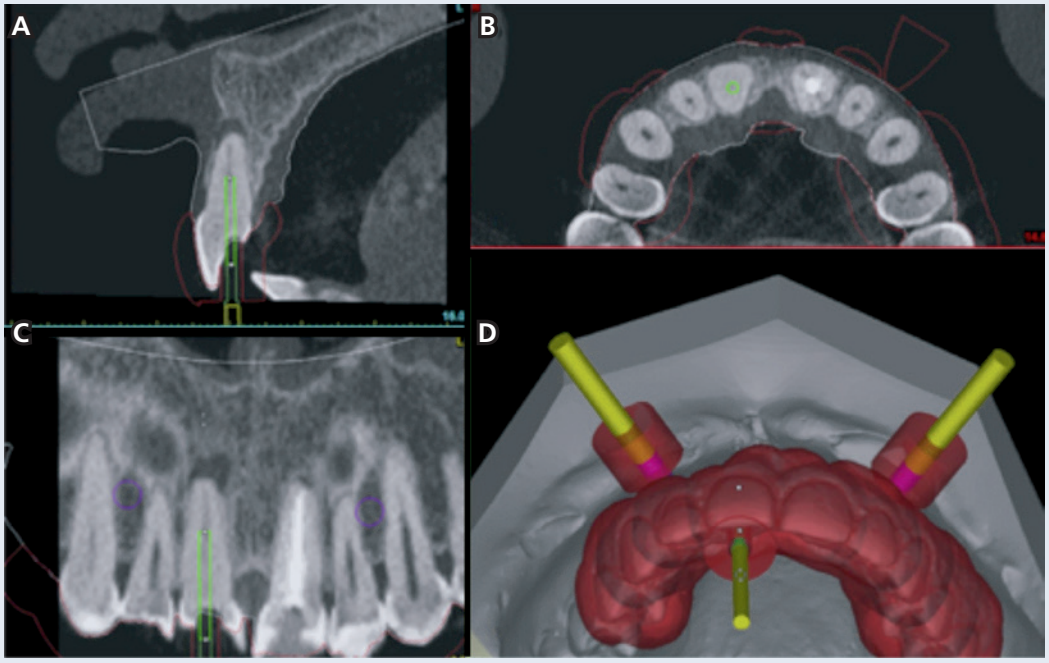

Figs. 3. Imagen de CBCT del incisivo central superior derecho con PCC grave y periodontitis apical. A-C) Planificación virtual de endodoncia guiada; D) El escaneo del modelo alineado con la plantilla 3D y la copia virtual del ejercicio (fuente: Fonseca W, Diniz A, De Carvalho V, Feitosa Henriques L, Ribeiro A.2)

Preparación del conducto radicular

La endodoncia guiada brinda un método muy confiable para obtener acceso a los conductos permeables incluso en conductos obstruidos.(14) En algunos estudios, esta técnica demostró ser muy eficaz, con la ayuda de fresas más delgadas fue posible llegar al canal permeable sin un desgaste innecesario de los bordes incisales, también se llegó rápidamente a los conductos con limas K # 10 o 15, en la mayoría de los casos instrumentados.

El tratamiento en dientes pequeños y muy estrechos puede ser muy desafiante y, en los casos de calcificación pulpar, se asocia con una alta tasa de fallas técnicas del 71 %;(8,15) un tratamiento exitoso depende de la precisión y técnica de la cavidad de acceso.

En la mayoría de los casos se llevó a cabo una endodoncia convencional, posterior al uso de la guía quirúrgica para endodoncia, en las que se utilizaron fresas de alta velocidad como también fresas de carburo de diamante con un promedio especial de 1.5 mm de diámetro, aproximadamente,(8) seguido de la preparación del conducto radicular apical mediante limas rotativas convencionales. La referencia durante el tratamiento endodóntico partía del borde incisal/oclusal hasta la longitud de trabajo de los conductos.

Los datos de las imágenes de CBCT sirven como guía para planificar la cavidad de acceso en 3D que va en un promedio de 1 mm de diámetro, y profundidades que oscilan entre 9.5 y 21 mm en promedio según la longitud del diente tratado.(16) Este método demuestra ser suficientemente preciso, incluso para raíces estrechas como los incisivos mandibulares, además también es rápida e independiente para el operador, al efectuar preparaciones de cavidades de acceso extendidas apicalmente en dientes con raíces estrechas.

Discusión

La endodoncia guiada brinda un método muy confiable para obtener acceso a los conductos permeables, incluso en conductos severamente obstruidos en los incisivos mandibulares. En ciertos estudios como el de Fonseca *y* cols.,(2) el diámetro de la fresa de 1.3 mm generó un elevado desgaste de dentina, debido al gran diámetro de esta. El uso de la guía evita el desgaste innecesario y las microfisuras durante el fresado de la dentina,(2) la ausencia de esta guía endodóncica podría traer ciertas complicaciones incluso a los odontólogos más experimentados, quienes deben ser cautelosos y tomar varias radiografías para asegurar la posición de inserción correcta del instrumento utilizado para lograr acceder al conducto.

En la actualidad se están probando prototipos de fresas con diámetros más pequeños y diferentes longitudes para su pronta producción, esto permitirá el acceso a los canales calcificados en dientes más largos como los caninos y evitará el riesgo de un enorme desgaste de la dentina o perforación.(11)

Por otro lado, en el estudio Sameer y cols. se informa de una ligera desviación horizontal de la cavidad de acceso a la entrada del conducto, que afectó, en su mayoría, a los dientes superiores en comparación con los mandibulares. La desviación promedio para los incisivos superiores fue de 0.97 mm en comparación de los incisivos inferiores de 0.70 mm, con una diferencia promedio de 0.27 mm.(5)

El uso de guías endodóncicas impresas en 3D puede colocar a la técnica a mano alzada en una ligera desventaja, dado que la ubicación exitosa del conducto con este procedimiento solo da el 41.7 % de éxito en los tratamientos; por otro lado, las fresas microendodóncicas de precisión fueron más eficientes y efectivas para penetrar el esmalte y mantener una trayectoria recta mínimamente invasiva.

La reducción del número de radiografías con este abordaje también es una característica beneficiosa para el uso de la guía endodóncica. No obstante, ciertos autores recomiendan la toma de, al menos, dos radiografías anguladas para certificar que la fresa no se desvía de su trayectoria y genere posibles complicaciones.

Hay que tener en cuenta que la ausencia del uso de guías endodóncicas, implica tres situaciones de importancia durante la consulta, y es que se puede requerir mucho tiempo para realizar el tratamiento de conducto, hay mayor riesgo de perforaciones o remoción excesiva dental y, finalmente, la exposición excesiva del paciente.

Conclusiones

Desde la perspectiva clínica, el acceso guiado proporciona al operador una técnica más predicible y confiable que mejora los resultados tanto a corto como a largo plazo, porque permite accesos más conservadores, con lo que se preserva la estructura dentaria.

La confección en 3D con CBCT es un método auxiliar valioso en casos con signos radiográficos de calcificación severa del canal y periodontitis apical.

La endodoncia guiada puede ser más beneficiosa para los profesionales menos experimentados porque permite la máxima preservación de la estructura dental.

Los dientes con considerable pérdida de estructura coronal requieren el uso de postes intrarradiculares para retener la restauración permanente, mientras que las aberturas más conservadoras no requieren ningún tipo de retenedores.

TU SEGURIDAD
ES LO MÁS **IMPORTANTE** PARA NOSOTROS

CARETA
PROTECTORA

MASCARILLA
TIPO **KN95**

SUMINISTROS DE PROTECCIÓN PROFESIONAL

GUANTES DE LÁTEX Y NITRILO
STYLUS®

CUBREBOCAS
STYLUS®

MEJORES EMPRESAS MEXICANAS®
citibanamex Deloitte. Expansión
GANADOR POR 3er AÑO CONSECUTIVO **2019**

GANADORES
PREMIO INTERNACIONAL 2019
LATIN AMERICAN QUALITY INSTITUTE
IGUAZÚ BRASIL
MEJORES EMPRESAS DE LATINOAMERICA

COMPRA EN LÍNEA:
www.ahkimpech.com

SÍGUENOS EN:

AhKimPech®
ORTHODONTICS

© Derechos Reservados 2020, "Centro de Distribución Ahkimpech, S.A. de C.V."

Referencias bibliográficas

1.Krastl G, Zehnder M, Connert T, Weiger R, Kühl S. Guided Endodontics: A novel treatment approach for teeth with pulp canal calcification and apical pathology. Dent Traumatol. 2016;32(3):240–246.
2.Fonseca W, Diniz A, De Carvalho V, Feitosa Henriques L, Ribeiro A. Guided endodontic access of calcified anterior teeth. J Endod. 2018;44(7):1195-1199.
3.Ali A, Arslan H. Guided endodontics: a case report of maxillary lateral incisors with multiple dens invaginatus. Restor Dent Endod. 2019;44(4):1-8.
4.Maia L, De Carvalho V, Da Silva N, Brito M, Da Silveira R, Moreira G, et al. Case reports in maxillary posterior teeth by guided endodontic access. J Endod. 2019;45(2):214–218.
5.Lara S, Barbosa C, Machado V, Santa C. A New Approach for minimally invasive access to severely calcified anterior teeth using the guided endodontics technique. J Endod. 2018;44(10):1578–1582.
6.Connert T, Krug R, Eggmann F, Emsermann I, ElAyouti A, Weiger R, et al. Guided Endodontics versus conventional access cavity preparation: a comparative study on substance loss using 3-dimensional–printed teeth. J Endod. 2019.
7.Buchgreitz J, Buchgreitz M, Bjørndal L. Guided endodontics modified for treating molars by using an intracoronal guide technique. J Endod. 2019;45(6):818-823.
8.Connert T, Zehnder M, Weiger R, Kühl S, Krastl G. Microguided endodontics: accuracy of a miniaturized technique for apically extended access cavity preparation in anterior teeth. J Endod. 2017;43(5):787–790.
9.Andreasen F, Zhjie Y, Thomsen B, Andersen P. Occurrence of pulp canal obliteration after luxation injuries in the permanent dentition. Dent Traumatol. 1987;3(3):103–115.
10.Holcomb J, Gregory W. Calcific metamorphosis of the pulp: Its incidence and treatment. Oral Surgery, Oral Med Oral Pathol. 1967;24(6):825–830.
11.Del Monaco R, De Oliveira M, De Lima F, Navarro R, Zanetti R, De Fátima D, et al. Influence of Nd:YAG laser on the penetration of a bioceramic root canal sealer into dentinal tubules: A confocal analysis. PLoS One. 2018;13(8):1-1.
12.Benetti F, De Azevedo Queiroz Í, de Oliveira P, Conti L, Azuma M, De Oliveira S, et al. Cytotoxicity and biocompatibility of a new bioceramic endodontic sealer containing calcium hydroxide. Braz Oral Res. 2019;33:1-9.
13.Van der Meer W, Vissink A, Ng YL, Gulabivala K. 3D Computer aided treatment planning in endodontics. J Dent. 2016;45:67–72. [Internet] Available from: http://dx.doi.org/10.1016/j.jdent.2015.11.007
14.Cvek M, Granath L, Lundberg M. Failures and healing in endodontically treated non-vital anterior teeth with posttraumatically reduced pulpal lumen. Acta Odontol Scand. 1982;40(4):223-228.
15.Ludlow J, Timothy R, Walker C, Hunter R, Benavides E, Samuelson D, et al. Ffective dose of dental CBCT - A meta analysis of published data and additional data for nine CBCT units. Dentomaxillofacial Radiol. 2015;44(1).
16.Jannati R, Afshari M, Moosazadeh M, Allahgholipour S, Eidy M, Hajihoseini M. Prevalence of pulp stones: A systematic review and meta-analysis. J Evid Based Med. 2019;12(2):133-139.
17.Jafarzadeh H, Abbott P. Review of pulp sensibility tests. Part I: general information and thermal tests. Int Endod J. 2010;43(9):738–762.
18.Krishan R, Paqué F, Ossareh A, Kishen A, Dao T, Friedman S. Impacts of conservative endodontic cavity on root canal instrumentation efficacy and resistance to fracture assessed in incisors, premolars, and molars. J Endod. 2014;40(8):1160-1166.
19.Zehnder M, Connert T, Weiger R, et al. Guided endodontics: accuracy of a novel method for guided access cavity preparation and root canal location. Int Endod J. 2016;49:966-972.

SUNSTAR

G·U·M®

PAROEX®
ENCÍAS SANAS Y ALIENTO FRESCO
USO DIARIO

PAROEX®
GINGIVITIS

PAROEX®
ACCIÓN INTENSIVA

LA FAMILIA MÁS COMPLETA DE CLORHEXIDINA

0,06%
USO DIARIO

0,12%
GINGIVITIS

0,20%
ACCIÓN INTENSIVA

SÍGUENOS EN: @SunstarGumMx sunstargum_mx latam.gumbrand.com

Análisis de cinco marcas de conos de gutapercha bajo el estándar ISO 877:1995

Analysis of five brands of gutta-percha cones respecting ISO standards 877:1995

C.D.E.P Norma Idalia Orozco Orozco
Maestra en Periodoncia y docente de la Facultad de Odontología de la Universidad Veracruzana, campus Minatitlán

C.D.E.P. Luis Renán Rodríguez Pérez
Docente de la Facultad de Odontología de la Universidad Veracruzana, campus Minatitlán

C.D.E.E Miriam del Carmen Ríos Martínez
Maestra en Investigación Clínica y docente de la Facultad de Odontología de la Universidad Veracruzana, campus Minatitlán

MCSP. Fabiola Ortiz Cruz
Especialista en Prostodoncia y docente de la Facultad de Odontología de la Universidad Veracruzana, campus Minatitlán

C.D. Erandi Borja Pineda
Pasante de Cirujano Dentista de la Facultad de Odontología de la Universidad Veracruzana, campus Minatitlán

Resumen

Introducción: dentro de la práctica clínica se han encontrado algunos inconvenientes al utilizar los conos de gutapercha estandarizados, diferentes publicaciones han evaluado la concordancia de forma y calibre de los conos de gutapercha estandarizados y de los de conicidad incrementada, y han señalado la existencia de grandes variaciones en diámetro y conicidad. **Objetivo:** evaluar la correspondencia de calibre, longitud y morfología de cinco marcas diferentes, respecto a las normas ISO. **Material y métodos:** se estudiaron 100 conos de gutaperchas de #40 de las marcas ABCDental, Precise by Miltex, Hygenic, Maillefer y Dentsply. **Resultados:** se encontró que de las cinco marcas estudiadas, ninguna cumplió al 100% con el estándar ISO 6877:1995. Las cinco marcas presentaron deficiencias en todas las variables evaluadas que fueron: exactitud del calibre, exactitud de la longitud y exactitud de la morfología, pues son los aspectos más importantes para lograr un ajuste óptimo que garantice el éxito de un tratamiento endodóncico. **Conclusiones:** las cinco marcas presentaron deficiencias en las variables que influyen en el ajuste.

Palabras clave: *Calibre, Longitud, Morfología, Gutaperchas, Normas ISO.*

Abstract

Introduction: in clinical practice, some drawbacks have been found when using standardized gutta-percha cones. Different publications have evaluated the concordance of shape and caliber of standardized gutta-percha cones and those with increased conicity, and have pointed out the existence of large variations in diameter and taper. **Objective:** to evaluate the correspondence of caliber, length and morphology of five different brands, with respect to ISO standards. **Material and methods:** 100 #40 gutta-percha cones from ABCDental, Precise by Miltex, Hygenic, Maillefer and Dentsply brands were studied. **Results:** it was found that of the five brands studied, none complied 100% with the ISO 6877:1995 standard. The five brands presented deficiencies in all the variables evaluated, which were: caliber accuracy, length accuracy and morphology accuracy, since they are the most important aspects to achieve an optimal fit that guarantees the success of an endodontic treatment. **Conclusions:** the five brands presented deficiencies in the variables that influence the fit.

Keywords: *Caliber, Length, Morphology, Gutta-percha, ISO Standards.*

Introducción

La gutapercha es un material presente en los conos para la obturación de conductos radiculares; es una sustancia vegetal obtenida de un árbol de la familia de las Sapotáceas, del género *Pallaquim*, endémicas de Sumatra y Filipinas.(1)

Los conos de gutapercha

Es fundamental, cuando se emplean estos conos, obtener un ajuste correcto entre los conos y la pared dentinaria del conducto radicular, a fin de generar un sellado óptimo. Un cono de gutapercha que ajuste en forma correcta en toda la preparación del conducto radicular, necesitará de una mínima cantidad de sellador endodóntico en la interfase cono-pared dentinaria, lo que mejorará la estabilidad física, química y biológica de la obturación,(4) ya que uno de los requisitos de la obturación radicular es que debe ocupar todo el espacio del conducto radicular instrumentado y así evitar el estancamiento de fluidos que sirvan de medio de cultivo a los microorganismos, su migración al periápice, y la penetración de exudado periapical al conducto radicular.(5)

Dentro de la práctica clínica se han encontrado algunos inconvenientes al utilizar estos materiales, entre los que se mencionan los conos de gutapercha estandarizados. Diferentes publicaciones han evaluado la concordancia de forma y calibre de los conos de gutapercha estandarizados y de los de conicidad incrementada, y han señalado la existencia de grandes variaciones en diámetro y conicidad, tanto entre los conos de diferentes marcas, como entre los de la misma marca.(6)

Estándar ISO

Estas propuestas se elaboraron para estandarizar los instrumentos y se aceptaron ampliamente, en base a ellas se estandarizaron los instrumentos manuales, es decir, limas, ensanchadores y escariadores barbados, en relación al tamaño, código de color y propiedades físicas.(3)

Desafortunadamente, en la mayoría de los casos, la falta de cumplimiento de las normas de estandarización en la fabricación de los conos respecto a las normas ISO, no favorece la correcta adaptación en la porción apical. (7) Es por ello que existen investigaciones como son las del Comité de Materiales Dentales, Instrumentos y Equipos de la American National Standards Institute (A.N.S.I. MD-156) y el Consejo de la Asociación Dental Americana (ADA) que ayudan al odontólogo a verificar cuáles marcas cumplen mayormente con los estándares de calidad internacionales.(8)

Es importante tener presente cuáles son los parámetros que utilizan las organizaciones internacionales y las de México para determinar si un material es aceptable o no, y así tener criterio para seleccionar los materiales que se van a utilizar en el consultorio.

Objetivo

La finalidad de este estudio fue evaluar la correspondencia de calibre, longitud y morfología de cinco marcas diferentes comerciales que se distribuyen en el mercado, y verificar si cumplen con todos los requisitos que exige el estándar ISO.

Material y métodos

Se realizó un estudio cuantitativo, descriptivo y observacional de 100 conos de gutaperchas de #40 de cinco diferentes marcas:

1. ABCDental. Caja de 100 unidades. Cuernavaca, Morelos
2. Precise by Miltex. Caja de 120 unidades Manufacturer Miltex, Inc. USA
3. Hygenic. Caja de 100 unidades, Alemania
4. Maillefer. Caja de 120 unidades. Maillefer S.A. Suiza
5. Dentsply. Caja de 60 unidades. Dentsply Industries. Brasil

Procedimiento

Primero se calibraron 20 conos de #40 de cada marca comercial, con la ayuda del calibrador Maillefer se verificó si el calibre del cono, dado por el fabricante, correspondía al del calibrador.

Con el mismo calibrador se pasó a la parte de la medición de longitud de cada cono de gutapercha previamente calibrado.

Se tomó cada cono por el extremo de mayor diámetro y se introdujo en la regla, para verificar si correspondían a lo que indica cada fabricante.

Por último, se observaron cada uno de los conos por medio de un microscopio estereoscópico, el aumento utilizado fue 10x, para determinar cuáles características presentaban.

Resultados

Del total de 100 gutaperchas estudiadas, 20 gutaperchas del #40 de cada marca:

Exactitud del calibre

La marca ABCDental obtuvo solo un 15%; Precise un 75%; Hygenic un 85%; Maillefer un 85%, finalmente, Dentsply fue la única marca con el 100%. (Tabla 1)

Tabla 1. Comparación de la exactitud del calibre

Marca	Porcentaje (%)
ABCDental	15
Precise By Miltex	75
Hygenic	85
Maillefer	85
Dentsply	100

Exactitud de la longitud

La marca ABC*Dental* obtuvo un 20%; Precise un 25%; Hygenic un 85%; Maillefer un 100% al igual que la Dentsply. (Tabla 2)

Tabla 2. Comparación de la exactitud de la longitud

Marca	Porcentaje (%)
ABCDental	20
Precise	25
Hygenic	85
Maillefer	100
Dentsply	100

Exactitud de la morfología

Los porcentajes de conos sin irregularidades fueron para la marca ABC*Dental,* un 30%; Precise presentó un 35%; Hygenic fue del 20%; Maillefer de un 20% y la marca Dentsply, con el mayor porcentaje, fue del 95%. (Tabla 3)

Tabla 3. Comparación de la exactitud de la morfología

Marca	Porcentaje (%)
ABCDental	30
Precise	35
Hygenic	20
Maillefer	20
Dentsply	95

Análisis de resultados

En lo que respecta a la variable de calibre, el criterio utilizado por la ISO para puntas de gutapercha es de +/-0.07 mm del calibre 30 al 140, al igual que la longitud, se toma la misma cantidad de conos, y se acepta como mínimo el 93.33% de conos con el calibre exacto.(9) Esta variable es muy importante, ya que si la gutapercha no viene calibrada adecuadamente, cuando se realiza la prueba de cono en los tratamientos de conductos radiculares se pierde tiempo al tratar de ajustarlo.(10)

Los resultados de la evaluación del calibre fueron: de la marca *ABCDental* solo el 15% correspondió al calibre 40; Precise by Miltex el 75% correspondió al calibre 40; Hygenic el 85% correspondió al calibre 40; Maillefer el 85% correspondió al calibre 40. La única marca en la que todas (100%) correspondieron al calibre 40, fue Dentsply.

Según el estándar ISO 6877:1995 los conos de gutapercha deben medir 28 mm, se permite un margen de error de +/- 2mm que se debe indicar en la etiqueta del fabricante, es decir, 28 o 30 mm; (11) los resultados fueron los siguientes: la marca ABC*Dental* tuvo solo un 20% de exactitud; *Precise by Miltex* tuvo un 25% de exactitud; Hygenic, 85% de exactitud, mientras que las marcas Maillefer y Dentsply obtuvieron el 100% de exactitud.

Una de las características que exige el estándar ISO 6877:1995 es que las puntas de gutapercha deben ser perfectamente lisas, uniformes en color y composición, suaves, sin irregularidades y libres de materia extraña; en los resultados obtenidos se observa que: de la marca ABC*Dental* el 30% presentó conos sin irregularidades; para Precise el 35% fue de conos sin irregularidades; Hygenic presentó el 20% de conos sin irregularidades al igual que Maillefer con 20% de conos sin irregularidades, la marca Dentsply fue la única que obtuvo el 95% de conos sin irregularidades. Lo que indica que un alto porcentaje de los conos que se observaron no cumplen con el estándar ISO 6788:1995.

Discusión

Es alarmante observar que de las marcas evaluadas ninguna cumple con el 100% de las exigencias del estándar ISO 6877:1995. Con estos resultados es posible coincidir con otras investigaciones ya hechas, en las que también encontraron deficiencias en los estándares de calidad de los conos de gutapercha.

La mayoría de los conos presentan el calibre correcto, y cumplen con el estándar ISO 6877:1995 que exige que el 93.33% de los conos deben presentar el calibre exacto que indica en su empaque. Presentan la longitud indicada por el fabricante, cumplen con el estándar ISO 6877:1995 que exige que el 93.33% de

los conos deben presentar longitud exacta. Tienen una morfología irregular, presentaron irregularidades a nivel superficial, de modo que un alto porcentaje de los conos no cumplen con el estándar ISO 6788:1995 inciso 4.1.2 que textualmente dice: "...las puntas deberán aparecer uniformes en composición y color, lisas, con la superficie sin grietas y libre de inclusiones y materia extraña". Las cinco marcas evaluadas presentaron deficiencias en todas las variables evaluadas.

Conclusiones

Las cinco marcas presentaron deficiencias en las variables que influyen en el ajuste, Dentsply es la única marca que tuvo el 100% en calibre y longitud, y el 95% en morfología, que es bastante alto, sin embrago, se concluye que ninguna de las marcas del presente estudio cumple con el estándar ISO. 6877:1995.

Referencias bibliográficas

1.Fouad A, Shabahang S, Torabinejad M. Obturación. Endodoncia. Principios y práctica. 6ª ed. Elseiver. 2021.
2.Montalván S, Meneses A, Torres J. Comparación microscópica de la adaptación del cono maestro de gutapercha con conicidades 2% y 6%. Rev Estomatol Herediana 2005;15(2):107-111.
3.John I. Ingle, Leif K. Bakland. Endodoncia. 4ª ed: McGraw-Hill Interamericana.1997:366-371.
4.Marcano M. Prevención y Tratamiento de los Accidentes durante la terapia endodóntica. [Internet] disponible en: https://www.carlosboveda.com/Odontologosfolder/odontoinvitadoold/odontoinvitado_13.htm
5.Hilú R, Del Val C. Evaluación radiovisiográfica de la adaptación del cono principal. Artículo de Investigación. Endo 2009;27(2):75-79.
6.Hilú R. Análisis Morfométrico de los Conos de Gutapercha, de Acuerdo a las Normas ISO de Estandarización. Artículo de Investigación. Rev Asoc Odontol Argent 1997;85(2):136-40.
7.Cunningham K, Walker M, Kulild J, Lask J. Variability of the Diameter ant Taper of size #30, 0.04 Gutta-Percha Cones. Basic Research-Technology. J Endod. 2006;32(11):1081-1084.
8.Manfré S, Goldberg F. Evaluación del ajuste y adaptación de los conos de gutapercha ProTaper al conducto radicular instrumentado con el sistema ProTaper Universal. Artículo de Investigación. Endo (Madr.) 2010;28(3):135-140.
9.Lopes H, Siqueira J, Elias C. Scanning electron microscopic investigation of the surface of gutta-percha cones after cutting. J Endo. 2000;26(7):418-420.
10.Estrela C. Ciencia Endodóntica. Cap 13, Obturación del conducto radicular. Médica Panamericana 2005.
11.International Estándar ISO 6877:1995. Dental root-canal obturating points. 2002. [internet] Disponible en: www.iso.org

C.U. - Cancún - Centro Médico - Condesa - Cuernavaca - Culiacán - Guadalajara - Hermosillo - Hospital Gral. - La Raza - León - Lindavista - Mérida - Mexicalli - Monterrey - Morelia - Oaxaca - Pachuca - Pedregal - Polanco - Puebla - Querétaro - Renato Leduc - Roma - Saltillo - San Fernando - San Luis Potosí - Tlalnepantla - Toluca - Tuxtla - Villahermosa - Xola

Dentsply Sirona

Conser

de la anatomía denta

WE
KNOW
ENDO.
rvación

VDW

RECIPROC® *blue*

De venta en:
55 5672 2830 Balsas Dental
33 1411 3966 Vamasa