

# Endodoncia

A C T U A L



**Asociación Mexicana de Endodoncia  
Colegio de Especialistas en Endodoncia A.C.**

**Patologías pulpares en órganos  
Expresión del receptor TLR-4 y  
las citocinas pro-inflamatorias  
TNF- $\alpha$ , IL-1 $\beta$  E IL-8 en células  
pulpares dentales humanas  
sanas y con caries. dentarios con  
formación radicular incompleta y  
sus alternativas de tratamiento**

**Resistencia a la fractura y  
modificaciones del foramen  
apical de limas de dos sistemas  
rotatorios (ProTaper Universal  
y Mtwo), utilizados por alumnos  
de pregrado**

**Silicato tricálcico como  
material de retro-obturación  
en apicectomía**

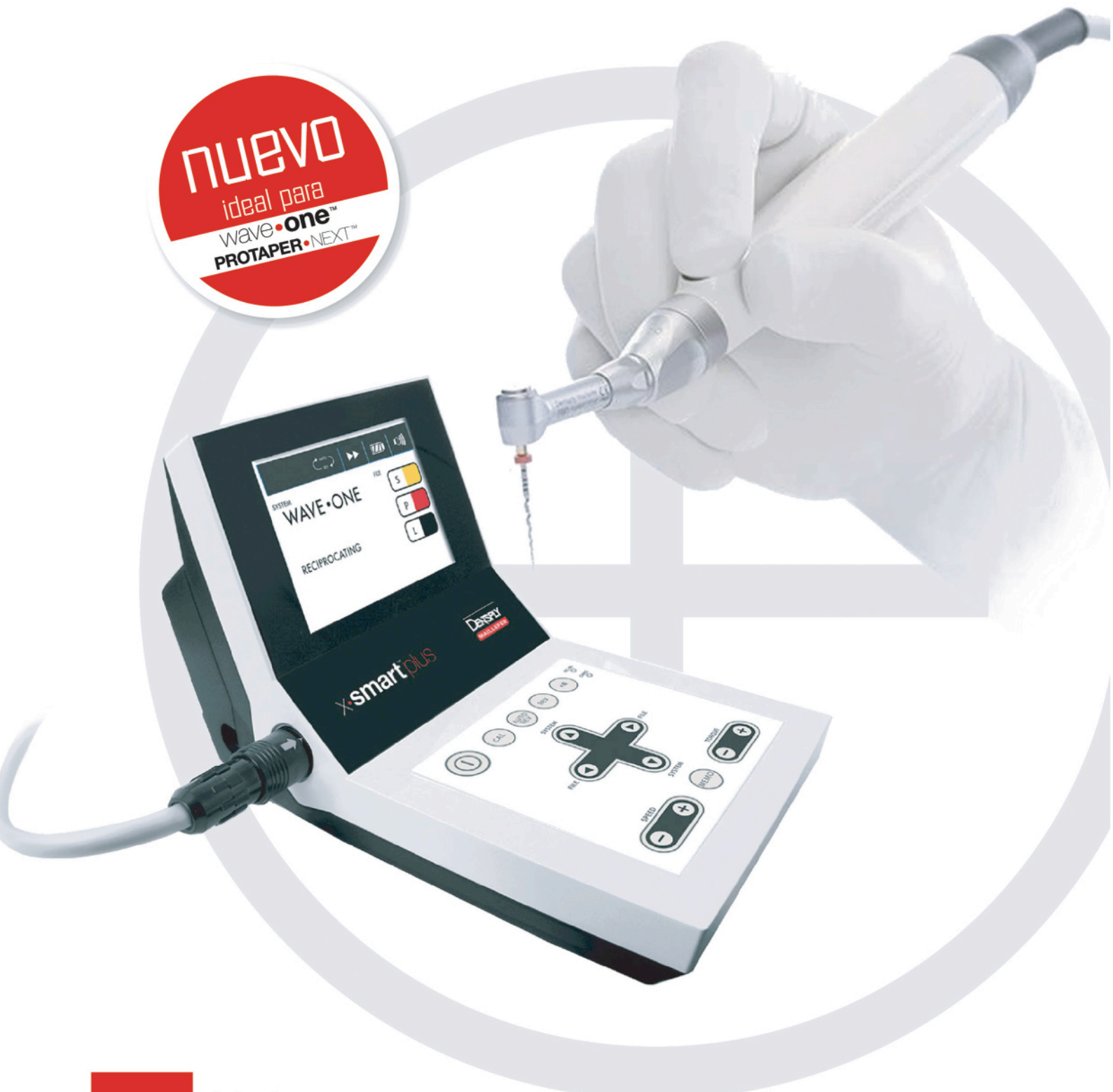\$150.00 M.N.  
\$ 18.00 USD

ISSN 1870-5855  
[www.latindex.com](http://www.latindex.com)  
[www.imbiomed.com](http://www.imbiomed.com)

# X-smart<sup>®</sup> plus

La sencillez es la **innovación** real.

**NUEVO**  
ideal para  
wave•one™  
PROTAPER•NEXT™



**+**  
**WE  
KNOW  
ENDO.**

For Better Dentistry  
**DENTSPLY**  
**MAILLEFER**

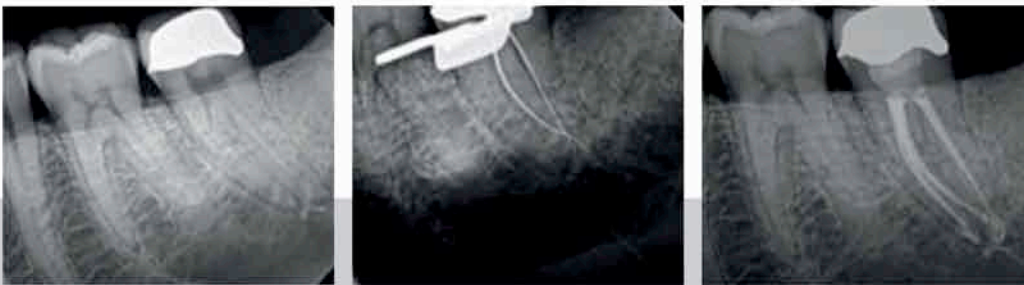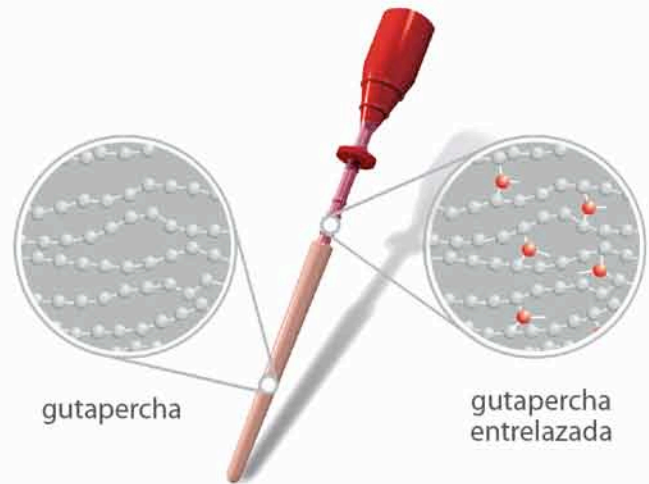
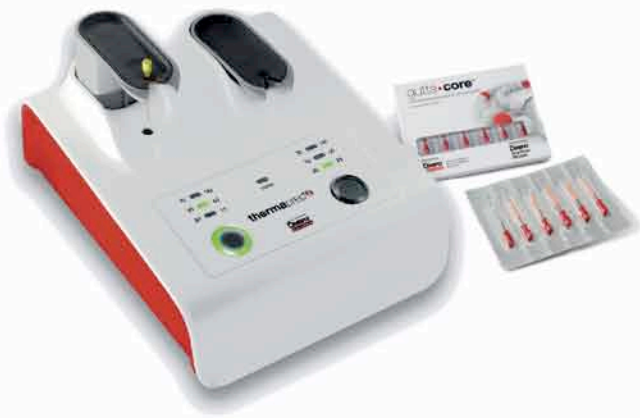[www.dentsply.com.mx](http://www.dentsply.com.mx)

 /Dentsply México

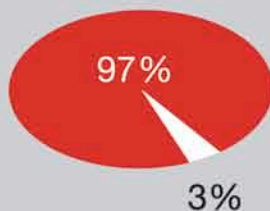
# Transformamos la obturación desde el interior

thermaprep® 2

gutta•core™



Obturaciones en 3D



El 97% de los dentistas encuentra que con gutta•core™ necesita menos tiempo para acabar una obturación, comparado con la compactación lateral.

FUNDADOR Y EDITOR HONORARIO  
C.D.E.E. José Luis Jácome Musule

EDITOR  
M. en O. Marco A. Ramírez Salomón

COMITÉ EDITORIAL  
M. en O. Gabriel Alvarado Cárdenas  
M. en O. María Eugenia López Villanueva  
M.A.E. Elma Vega Lizama  
C.D.E.E. Ana Luisa Herrera Ojeda

CONSEJO EDITORIAL  
C.D.E.E. Germán Valle Amaya  
C.D.E.E. Eugenio Moreno Silva  
Dr. Luis R. García Aranda  
C.D.E.E. Enrique Padilla Gutiérrez

DIRECCIÓN ADMINISTRATIVA AMECEE  
Ejército Nacional 650-302, Col. Polanco,  
Del. Miguel Hidalgo. C.P. 11550, México, D.F.  
Tel. y fax: 55-31-99-06 y 55-31-73-79  
endojacomeciero@yahoo.com.mx

## Directorio

DIRECTOR GENERAL  
Edgar Molina Miranda

EDITOR EN JEFE  
Lic. Juan Manuel Robles  
juanmarob@yahoo.com.mx

DIRECTOR CREATIVO  
Ricardo Hernández Soto

DIRECTOR DE OPERACIONES  
Leonor Martínez

ASISTENTE EDITORIAL  
Malinalí Galván Rodríguez

GERENTE ADMINISTRATIVO  
Maricarmen Ata

CONTABILIDAD  
Rubén Chávez tel. 2016-11(1)30-38

VENTAS INSTITUCIONALES  
José Javier Canseco  
javierj.canseco@gmail.com

VENTAS Y SUSCRIPCIONES  
José Luis Gómez Zamudio  
jluisgomez72@hotmail.com

ASISTENTE OPERATIVO  
Raymundo Quintero

Endodoncia Actual. Año. 11. Núm. 2. Noviembre 2016-Enero 2017. Es una revista cuatrimestral editada por Editorial Digital, S.A. de C.V. Boulevard A. López Mateos núm. 1384, 1er. piso, Col. Santa María Nonoalco, C.P. 03910. Tels. 5611 2666/ 5615 3688. México D.F. Editor Responsable: Juan Manuel Robles. Reserva de Derechos al Uso Exclusivo No. 04-2004-o71515352800-102. ISSN:1870-5855. Ambos otorgados por el Instituto Nacional de Derechos de Autor. Permiso SEPOMEX: PP091134. Licitud de Título y Contenido otorgado por la Comisión Calificadora de Publicaciones y Revistas Ilustradas de la Secretaría de Gobernación en trámite. El contenido de los artículos y ensayos publicados son responsabilidad exclusiva de sus autores y no reflejan necesariamente la postura de los editores. Queda estrictamente prohibido la reproducción total o parcial por cualquier medio impreso o electrónico del contenido sin previa autorización por parte de los editores. Suscripción anual \$400.00. Suscripción para el extranjero USD 125.00. Precio de venta al público \$150.00.

[www.odontologiaactual.com](http://www.odontologiaactual.com)

Endodoncia Actual está indizada en IMBIOMED y LATINDEX, su versión a texto completo se encuentra en:

[www.imbiomed.com](http://www.imbiomed.com)

## Editorial

“A puntos sobre la Endodoncia en México”, es uno de los capítulos que integran el libro de *Historia de la Odontología. Inicio y Desarrollo en México* de la Dra. Martha Díaz de Kuri. Este capítulo es una coautoría con la Mtra. Carmen Pérez Anguiano de la Editorial Odontología Books. Citamos la obra porque nos parece relevante que se ocupe de la especialidad y no hay como refrescar esa parte de la historia, muchas veces olvidada. Por ejemplo, en la sección de antecedentes se encuentra un caudal de información: “el dolor dental es uno de los más frecuentes y relevantes padecimientos que sufre el hombre. Los médicos en la antigüedad usaron diversos tratamientos como la cauterización del tejido pulpar con alambres calentados al rojo vivo”. Posteriormente documenta que “se empezaron a emplear diversas sustancias que se colocaban directamente en la cavidad del diente afectados y que causaban necrosis pulpar de inmediato”. En 1836, se introdujo el uso de arsénico para desvitalizar la pulpa, es el fármaco que se utilizó en la odontología durante más de 100 años. Los procedimientos para remover el tejido pulpar se emplearon desde el principio del Siglo XX, introduciendo en la cavidad pequeñas agujas con ranuras o ganchitos que hacían la acción de jalar el tejido pulpar. La llegada de la anestesia local, a principios del Siglo XX, hizo posible la realización de pulpetomías en forma indolora. Sin contar todavía con los fármacos que combatieran la infección; las infecciones pulpares se trataban con sustancias bactericidas altamente agresivas para los tejidos. Éstas se introducían al conducto radicular y forzaban dentro a la fístula, de manera que con frecuencia el tratamiento era más dañino que la enfermedad. La llegada de los antibióticos proporcionó una gran ayuda a la endodoncia al posibilitar la terapéutica antimicrobiana. Diferentes estudios marcaron importantes etapas del conocimiento de la anatomía de los conductos radiculares. Desde los años 20, la endodoncia en México contó con defensores que aseguraban que ésta era una rama de la odontología muy próxima a desarrollarse plenamente. Sin duda el personaje de mayor influencia y determinación fue el maestro Yury Kugler, cirujano dentista de vanguardia, apasionado de la endodoncia y la investigación. Otro de los grandes promotores, de la ahora especialidad, en México fue el maestro Enrique C. Aguilar, quien después de sus estudios de posgrado en Estados Unidos fue un constante defensor de los tratamientos de endodoncia basados en diagnósticos precisos y realizados con técnicas y materiales de vanguardia. Presentó un trabajo titulado: *Estado Actual de la Endodoncia en México*, en donde cuestionaba su práctica. En fin, citamos un buen libro para la memoria histórica.

Lic. Juan Manuel Robles  
Editor en Jefe

## Contenido

4

Patologías pulpares en órganos dentarios con formación radicular incompleta y sus alternativas de tratamiento

Karen Estefanía Méndez Bastarrachea, Gabriel Alvarado Cárdenas, Elma María Vega Lizama, Marco Ramírez Salomón, María Eugenia López Villanueva, Rodrigo Serrano Piña

10

Expresión del receptor TLR-4 y las citocinas pro-inflamatorias TNF- $\alpha$ , IL-1 $\beta$  E IL-8 en células pulpares dentales humanas sanas y con caries

Ana Pamela Gómez García, María Magdalena Aguirre García, María de Lourdes Lanzagorta Rebollo

18

Resistencia a la fractura y modificaciones del foramen apical de limas de dos sistemas rotatorios (*ProTaper Universal* y *Mtwo*), utilizados por alumnos de pregrado

Tania Villa Jara, Dr. Eduardo Llamosas Hernández

26

Silicato tricálcico como material de retrobturación en ápicectomía

Reporte de un caso clínico

Dr. Alberto Segovia Ramírez, Carlos Alberto Servín Tovar

34

Efectividad de tres irrigantes en la remoción de hidróxido de calcio en dientes extraídos

Lizbeth Alejandra Rodríguez Munguía, Daniela Morales Bravo, Carlos Erick Reyes Alvarado, Norma Efigenia Flores Camacho, Eliza Mireya Vázquez Rodríguez

40

Posgrados de endodoncia en México

42

Filiales de la Asociación Mexicana de Endodoncia Colegio de Especialistas en Endodoncia

44

Mesa Directiva 2015-2017

# Patologías pulpares en órganos dentarios con formación radicular incompleta y sus alternativas de tratamiento

Pulpal pathologies in dental organs with incomplete root formation and their treatment alternatives

**Karen Estefanía Méndez Bastarrachea**

**Gabriel Alvarado Cárdenas**

**Elma María Vega Lizama**

**Marco Ramírez Salomón**

**María Eugenia López Villanueva**

**Rodrigo Serrano Piña.**

Facultad de Odontología, Universidad Autónoma de Yucatán

## Resumen

**Introducción:** Los órganos dentarios permanentes jóvenes son aquellos que no han completado su desarrollo radicular y se encuentran propensos a padecer alguna patología pulpar, como secuela de caries o de lesión traumática, la cual puede interferir en la vitalidad pulpar, lo que conlleva a una interrupción en el desarrollo fisiológico de la raíz.

**Objetivo:** Establecer la prevalencia de las principales patologías pulpares en órganos dentarios permanentes con formación radicular incompleta y sus alternativas de tratamiento en pacientes que acudieron a la Clínica de Posgrado de Endodoncia de la FOUADY.

**Material y métodos:** Estudio observacional, transversal y prospectivo en el periodo comprendido de enero 2015 a enero 2016. A todos los pacientes a los que se detectaron órganos dentarios con formación radicular incompleta mediante exploración clínica y radiográfica que aceptaron participar y recibir tratamiento endodóntico (consentimiento informado). Los resultados fueron

evidenciados mediante tablas y gráficas de análisis, por medio de porcentajes y frecuencias.

**Resultados:** De los 1509 casos estudiados, 36 (2.39%) correspondieron a órganos dentarios con formación radicular incompleta. Las patologías pulpares se presentaron en 20 (55.55%) de estos órganos, 11 (55%) por pulpitis irreversible y 9 (45%) por necrosis pulpar. El sexo masculino fue el más afectado con 13 (65%) pacientes. El rango de edad de 6-10 años tuvo mayor prevalencia con 16 (80%) pacientes y el primer molar superior se presentó en 9 (45%) casos.

**Conclusiones:** La pulpitis irreversible fue la patología pulpar más frecuente en órganos dentarios con formación radicular incompleta y ya que la mayoría de los casos de urgencia se presentan por dicha patología, la base del éxito consiste en la prevención y un correcto diagnóstico que permita brindar la terapéutica endodóntica adecuada.

**Palabras clave:** *Dientes inmaduros, Endodoncia, Patologías pulpares.*

## Abstract

**Introduction:** Young permanent dental organs are those that have not completed their root development and are prone to some pulpal pathology, such as caries or traumatic injury, which may interfere with pulp vitality, leading to an interruption in the physiological development of the root.

**Objective:** To establish the prevalence of the main pulpal pathologies in permanent dental organs with incomplete root formation and their treatment alternatives in patients who attended the FOUADY Endodontic Postgraduate Clinic.

**Material and methods:** Observational, cross-sectional and prospective study from January 2015 to January 2016. To all patients with incomplete root formation by means of clinical and radiographic examination who accepted to participate and receive endodontic treatment (consent informed). The results were evidenced by tables and

graphs of analysis, by means of percentages and frequencies.

**Results:** Of the 1509 cases studied, 36 (2.39%) corresponded to dental organs with incomplete root formation. Pulp pathologies were present in 20 (55.55%) of these organs, 11 (55%) due to irreversible pulpitis and 9 (45%) due to pulpal necrosis. Males were the most affected with 13 (65%) patients. The age range of 6-10 years was more prevalent with 16 (80%) patients and the first upper molar was present in 9 (45%) cases.

**Conclusions:** Irreversible pulpitis was the most frequent pulp pathology in dental organs with incomplete root formation and since most of the cases of urgency are present due to this pathology, the basis of success is prevention and a correct diagnosis that allows to provide the Adequate endodontic therapy.

**Key words:** *Immature teeth, Endodontics, Pulp pathologies.*

## Introducción

Las enfermedades bucodentales constituyen un problema general de salud pública y diversas son las que llevan a un paciente a la necesidad de acudir a la consulta odontológica, pero existe un predominio correspondiente a las patologías de origen pulpar y periapical debido a la sintomatología dolorosa que los caracteriza.<sup>1</sup>

Los órganos dentarios permanentes jóvenes son aquellos que aún no han completado la formación de sus raíces y presentan una abertura apical mayor que la existente en los dientes maduros. El desarrollo del órgano dentario, no sólo depende de la edad cronológica de la misma sino también de las diversas patologías pulpares que pudieran haberla afectado.<sup>2</sup> La pérdida de la

vitalidad pulpar origina problemas especiales, debido que la pulpa dental es necesaria para la formación de la dentina. Su pérdida antes de finalizado el crecimiento longitudinal de la raíz ocasiona una mala relación corona-raíz.<sup>2</sup>

El desarrollo radicular fisiológico se ve afectado debido a que la vaina epitelial de Hertwig es destruida completamente y no se produce diferenciación de odontoblastos, pero si puede presentarse producción de tejido duro por acción de los cementoblastos que están normalmente en la región apical y por fibroblastos del folículo dental y del ligamento periodontal que se diferencian después de la lesión para convertirse en células productoras de tejido duro. Si se produce necrosis pulpar antes de que se alcance la génesis total del ápice radicular, se presentará un diente con ápice abierto y por ende con ausencia de constricción apical.<sup>3-5</sup>

La caries y los traumatismos dentarios constituyen las causas más frecuentes de lesiones pulpares en dientes permanentes jóvenes.<sup>6</sup> El diagnóstico de una enfermedad pulpar es muy difícil en el paciente joven porque con frecuencia, debido a la presencia de ápices abiertos, no se pueden manifestar o correlacionar con precisión los síntomas clínicos.<sup>7</sup>

Para un diagnóstico más exacto, se debe obtener información a partir de diversas fuentes, entre ellas, una historia clínica cuidadosa, características del dolor, exámenes clínicos y radiográficos completos. La palpación, la valoración de la movilidad dentaria y la sensibilidad a la percusión son medios de exploración útiles para el diagnóstico de patologías pulpares.<sup>8</sup>

En función de la intensidad y duración de los irritantes y de la resistencia del huésped, la patología pulpar puede variar desde una inflamación temporal o pulpitis reversible, hasta una inflamación grave y progresiva o pulpitis irreversible con la posibilidad de evolucionar hacia la necrosis.<sup>9</sup>

Uno de los principales objetivos de la terapia endodóntica es la obturación completa del espacio del conducto radicular. En dientes con desarrollo incompleto de su raíz, ya sea causado por trauma, caries dental u otra patología pulpar, la ausencia de una constricción natural hace que el ápice radicular represente un desafío para el profesional al colocar un material de obturación, debido a que un foramen abierto no proporciona una barrera anatómica.<sup>10</sup>

Lo que se pretende es sellar una considerable comunicación entre el sistema de conductos radiculares y el tejido alrededor del ápice, que proporcione una barrera con el material de obturación.<sup>10</sup>

En base al grado de afectación pulpar y del desarrollo radicular se podrán establecer dos clases de tratamiento: apicogénesis y apicoformación.<sup>11</sup>

- La apicogénesis, se realiza como terapia en pulpa vital para inducir la continuación del desarrollo fisiológico de la raíz y formación completa de la porción apical.
- La apicoformación, es el tratamiento que se efectúa en un diente inmaduro y con necrosis pulpar, con la finalidad de inducir o permitir la formación de una barrera calcificada que oblitere el orificio apical o que permita el desarrollo radicular completo.<sup>12</sup>

En la actualidad se cuenta con diversas alternativas de tratamiento así como también con una variedad de materiales, entre los que destacan el hidróxido de calcio, el tapón apical con biodentine, la barrera apical con MTA. Recientemente el concepto de revitalización de pulpas necróticas ha ganado interés y se ha convertido en una alternativa conservadora para el tratamiento de dientes inmaduros.<sup>13</sup>

### **Material y métodos**

El estudio fue observacional, transversal y prospectivo. Todos los pacientes que acudieron al posgrado de la Facultad de Odontología de la UADY durante el periodo comprendido de enero de 2015 a enero de 2016 y que al examen clínico y radiográfico, previa anamnesis, se detectaron órganos dentarios permanentes con formación radicular incompleta, fueron invitados a participar en la investigación "Prevalencia de patologías pulpares en órganos dentarios con formación radicular incompleta en una población endodóntica", previa firma de la carta de consentimiento informado. El registro de anamnesis incluyó datos como nombre, edad, sexo, motivo de consulta, antecedentes médicos, exploración clínica extraoral e intraoral. Se tomaron radiografías periapicales y se estableció el diagnóstico y plan de tratamiento que fueron anotados en el formato creado con propósito de esta investigación.

El tratamiento endodóntico se realizó por un estudiante de Posgrado de Endodoncia,



el diagnóstico fue previamente avalado por un profesor especialista en Endodoncia. Los datos, obtenidos de las historias clínicas y el formato derivado de esta investigación, fueron registrados en las múltiples fases del proyecto y los resultados fueron evidenciados mediante tablas y gráficas de análisis, por medio de porcentajes y frecuencias.

## Resultados

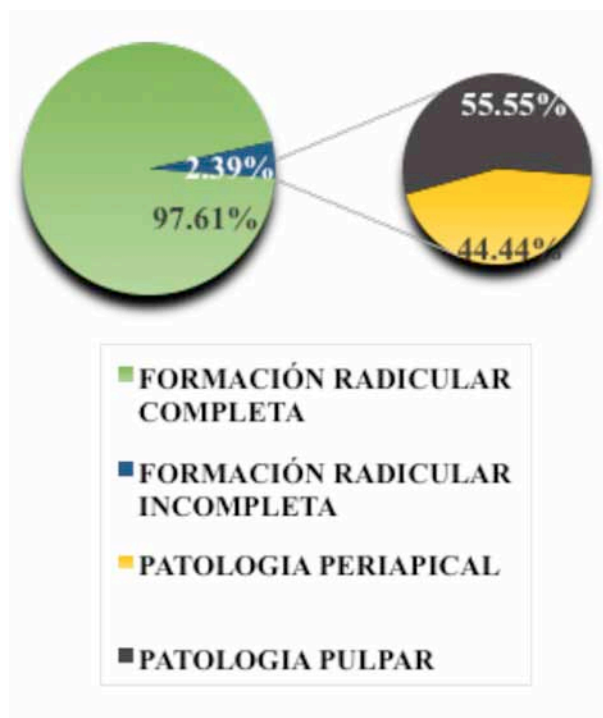
Al Posgrado de Endodoncia de la FOUADY acudieron un total de 1348 pacientes, en su conjunto se obtuvieron 1509 órganos dentarios que recibieron tratamiento endodóntico. El porcentaje de órganos dentarios que presentaron formación radicular incompleta fue de 2.39% (36 casos), de los cuales el 55.55% (20 de ellos) fue por patologías pulpares. (Gráfica 1)

Considerando sólo a los 20 órganos dentarios permanentes con formación radicular incompleta debido a patologías pulpares, 11 fueron afectados por pulpitis irreversible (55%) y 9 por necrosis pulpar (45%). (Gráfica 2)

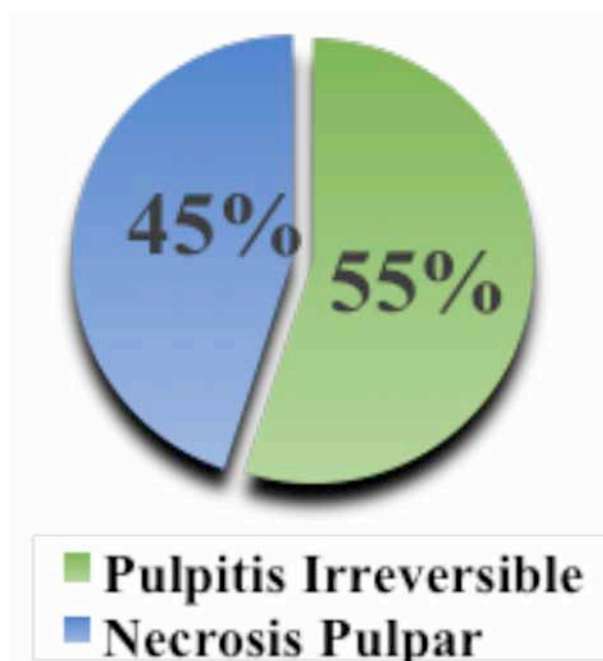
El porcentaje de población masculina fue de 65% (13) y de femenina 35%.<sup>7</sup> El grupo de edad con mayor afección fue el 6-10 años con 80% (16 casos) resaltando una prevalencia marcada en las edades de 8-9 años con 13 casos. (Tabla 1)

Tabla 1. Patologías pulpares en órganos dentarios con formación radicular incompleta según sexo y edad.

Grupo de edades (años)	Sexo				Total	
	Femenino		Masculino			
	#	%	#	%	#	%
6-10	5	25%	11	55%	16	80%
11-15	0	0%	2	10%	2	10%
16-20	0	0%	0	0%	0	0%
21-25	1	5%	0	0%	1	5%
26-30	0	0%	0	0%	0	0%
31-35	1	5%	0	0%	1	5%
Total	7	35%	13	65%	20	100%



Gráfica 1. Patologías pulpar y periapical en órganos dentarios permanentes con formación radicular incompleta.



Gráfica 2. Patologías pulpares en órganos dentarios permanentes con formación radicular incompleta.

Se obtuvo un porcentaje de 45% para el primer molar superior con 6 casos con pulpitis irreversible (54.5%) y 3 casos con necrosis pulpar (33.33%). (Tabla 2)

Tabla 2. Patologías pulpares según los órganos dentarios con formación radicular incompleta.

Órganos dentarios	Pulpitis irreversible		Necrosis pulpar		Total	
	#	%	#	%	#	%
Incisivo central superior	1	5%	2	10%	3	15%
Incisivo lateral superior	0	0%	1	5%	1	5%
Segundo premolar superior	0	0%	1	5%	1	5%
Primer molar superior	6	30%	3	15%	9	45%
Primer molar inferior	4	20%	2	10%	6	30%

Por último, se detalla la prevalencia del tratamiento de elección en dichos órganos dentarios, se obtiene que la barrera apical con MTA es el que más se utiliza, con 12 casos presentados (60%). (Tabla 3)

Tabla 3. Tratamiento de elección de las principales patologías pulpares en órganos dentarios con formación radicular incompleta.

Tratamientos	# de casos	Porcentaje
Apicogénesis	2	10%
Barrera apical con MTA	12	60%
Barrera apical con Biodentine	2	10%
Revascularización	4	20%

## Discusión

Cuando se habla de órganos dentarios con formación radicular incompleta no existen muchos estudios en los que se comprueben la prevalencia de las patologías pulpares o periapicales. En esta investigación se encontró que el 55.55% de los casos de los órganos dentarios permanentes con forma-

ción radicular incompleta fueron por patologías pulpares; similar a Herrera Ojeda donde el 69% de su población presentaron patologías pulpares y el 57% de ellos fue por pulpitis irreversible.<sup>14</sup> La distribución de la población estudiada por género demostró que el 65% correspondía al sexo maculino lo que coincide con los resultados de Dummett et al., en los que el sexo masculino obtuvo un porcentaje del 60% ya que tienen mayor tendencia a lesionarse, con una proporción que varía entre 2:1 a 3:1 con respecto al sexo femenino.<sup>15</sup>

El grupo de edad de 6-10 años obtuvo un 80%; este hecho encaja con lo que Basrani et al. comentan, ya que durante el primer decenio de vida se encuentran más propensos a lesiones dentales, no poseen una predisposición para una correcta higiene bucal y las raíces de algunos órganos dentarios se encuentran en plena formación, tal como es el caso del primer molar y los incisivos centrales.<sup>16</sup> Fucks et al., mencionan que el incisivo central superior representó un 63.6% de los casos de su estudio, a diferencia de éste donde el primer molar superior se presentó en 45% de los casos estudiados.<sup>17</sup> La barrera apical con MTA se utilizó como tratamiento en 60% de los casos, al igual que en el estudio de Dávila et al., debido al cierre apical tan similar a la fisiología natural, y sobresalió entre los demás materiales.<sup>15</sup>

## Conclusión

La patología pulpar más frecuente en órganos dentarios con formación radicular incompleta fue la pulpitis irreversible.

El sexo masculino presentó mayor frecuencia en padecer patologías pulpares.

El rango de edad más afectado fue el de los 6-10 años.

El primer molar superior fue tratado con mayor prevalencia por patologías pulpares en órganos dentarios con formación radicular incompleta.

El tratamiento de elección que predominó fue la barrera apical de MTA

La prevención y el correcto diagnóstico son la base del éxito para evitar o tratar adecuadamente un posible procedimiento dental.

Es primordial promover los tratamientos preventivos y las visitas regulares al consultorio dental para poder detectar algún problema que pudiera presentarse así como proporcionar la información necesaria.

### Referencias bibliográficas

- 1.-Quesada S, González A. Urgencias estomatológicas en pacientes con VIH/SIDA de la Clínica Estomatológica Docente "Yuri Gómez Reinoso". Rev Cubana Estomatol. 2011; 48(3): 249-256.
- 2.-Callejas A, Jaramillo WA. Apexogénesis de un molar inferior permanente joven con mta. Rev Nac de Odontol. 2013; 9(16): 93-97.
- 3.-Maisto OA, Capurro MA, Maresca BM. Endodoncia. Mundi; 1978.
- 4.-Frank AL. Therapy for the divergent pulpless tooth by continued apical formation. J Am Dent Assoc. 1966; 72(1): 87-93.
- 4.-Cohen S, Hargreaves MK. Vías de la pulpa, 10 ed. Madrid: Elsevier Mosby; 2011.
- 5.-Aguilar M, López M, Alvarado G, Ramírez MA, Vega E. Prevalencia de patologías pulpares y periapicales en pacientes con Virus de Inmunodeficiencia Humana. Rev Odontol Latinoam. 2014; 6(1): 9-13.
- 6.-Marroquin T, García C. Guía de diagnóstico clínico para patologías pulpares y periapicales. Rev Fac Odontol Univ Antioq. 2015; 26(2).
- 7.-Queralt R, Durán-Sindreu F, Ribot J, Roig M. Manual de Endodoncia-Patología pulpo-periapical. Rev Oper Dent Endod. 2006; 5(4): 24-32.

- 8.-López-Marcos JF. Etiología, clasificación y patogenia de la patología pulpar y periapical. Med Oral Patol Oral Cir Bucal. 2004; 9 (suppl 1): 52-62.
- 9.-Coaguila H, Denegri A. Uso de barreras apicales y apexificación en endodoncia. Rev Estomatol Herediana. 2014; 24(2): 120-126.
- 10.-Doyle TL, Casas MJ, Kenny DJ, Pudd PJ. Mineral Trioxide Aggregate produces superior outcomes in vital primary molar pulpotomy. Ped Dent. 2010; 1(32): 41-7.
- 11.-Shah N, Logani A, Bhaskar U, Aggarwal V. Efficacy of revascularization to induce apexificación/apexogénesis in infected, nonvital, immature teeth: a pilot clinical study. J Endod. 2008; 8(34): 919-25.
- 12.-Hargreaves K, Geisler T, Henry M, Wang Y. Regeneration potential of the young permanent tooth: what does the future hold?. J Endod. 2008; (34): 51-56.
- 13.-Dummett C, Kopel H. En: Ingle Bakland L, editores. Endodoncia. Endodoncia Pediátrica México. McGraw-Hill Interamericana; 2003. P. 873-914.
- 14.-Basrani E, Di Nallo R. Endodoncia Integrada. Caracas: Act med odontol; 1999.
- 15.-Fucks AB. Tratamiento de la pulpa para las denticiones primarias y permanentes juveniles. Dent Clin North Am. 2000 Jul; 44(3): 571-96.
- 15.-Dávila LA, Barcha DA, León E., Simancas MA. Manejo estético y endodóncico de dientes con formación radicular incompleta. Av Odontostomatol. 2013; 29(4): 201-206.

**Grupo Portal Odontólogos®**  
Soluciones y recursos integrales para crear marcas de prestigio.

**Portal Odontólogos®**  
Medio Informativo  
[www.odontologos.mx](http://www.odontologos.mx)  
y agencia de diseño y mercadotecnia digital.

**Tienda Virtual Odontológica**  
[www.tiendavirtualodontologica.mx](http://www.tiendavirtualodontologica.mx)  
Plataforma para compra y venta en línea de productos y equipos dentales.

**ODONTO ticket**  
[www.odontoticket.mx](http://www.odontoticket.mx)  
Plataforma de registro en línea a eventos y congresos odontológicos.

**estrategiasveo®**  
[www.estrategiasveo.mx](http://www.estrategiasveo.mx)  
Técnicas innovadoras para la optimización de consultorios.

**DENTALLITOS®**  
Expresa tu Profesión®  
[www.dentallitos.com](http://www.dentallitos.com)  
Creatividad y estilo para profesionales y sus pacientes.

# Expresión del receptor TLR-4 y las citocinas pro-inflamatorias TNF- $\alpha$ , IL-1 $\beta$ E IL-8 en células pulpares dentales humanas sanas y con caries

Expression of TLR-4 receptor and pro-inflammatory cytokines TNF- $\alpha$ , IL-1 $\beta$  E IL-8 in sound and carious human dental pulps

**Ana Pamela Gómez García**

**María Magdalena Aguirre García**

**María de Lourdes Lanzagorta Rebollo**

Instituto de Estudios Avanzados en Odontología "Dr. Yury Kuttler".

Unidad de Investigación en Medicina Experimental de la Facultad de Medicina de la UNAM, del Hospital General de México.

## Resumen

**Introducción:** Estudios previos han mostrado la producción de citocinas como el TNF- $\alpha$ , IL-1 $\beta$  e IL-8 en las células humanas por medio de la activación de los receptores tipo toll (TLRs) por patrones moleculares asociados a patógenos (PAMPs) como el ácido lipoteicoico (ALT) de las bacterias Gram+ y el lipopolisacárido (LPS) de las bacterias Gram- induce la respuesta inmune innata. La pulpa dental responde con la activación de la respuesta inmune innata por medio de la inflamación, pero debido a la localización, avance único y etiología multifactorial que tiene la caries, se pueden encontrar diversos grupos de bacterias Gram+ y Gram- lo que da paso a infecciones persistentes. **Objetivo:** analizar la expresión de RNAm de TLR-4 y las citocinas pro-inflamatorias TNF- $\alpha$ , IL-1 $\beta$  e IL-8 en pulpas dentales. **Métodos:** El tejido pulpar fue obtenido de dientes humanos con caries y sanos recién extraídos. Se realizó la técnica de transcriptasa reversa-reacción

en cadena por polimerasa (RT-PCR) para la expresión del RNAm del receptor TLR-4 y las citocinas pro-inflamatorias TNF- $\alpha$ , IL-1 $\beta$  e IL-8. **Resultados:** Se mostró que el RNAm del receptor TLR-4 y todas las citocinas analizadas se expresaron tanto en las muestras con caries, como en las sanas. La citocina IL-1 $\beta$  se expresó en mayor intensidad en todas las muestras con caries. **Conclusión:** En este estudio los resultados permiten concluir que las pulpas dentales humanas demostraron diferentes niveles de expresión de TLR-4, TNF- $\alpha$ , IL-1 $\beta$  e IL-8 en dientes con caries de segundo grado, así como, en dientes aparentemente sanos. Lo anterior posibilita hipotetizar que la expresión del TLR-4 y citocinas pro-inflamatorias analizadas no sólo se induce por los productos bacterianos de la caries, sino también por otros agentes.

**Palabras Clave:** *Receptores tipo toll, TLR-4, Citocinas pro-inflamatorias, TNF- $\alpha$ , IL-1 $\beta$  e IL-8, Pulpa dental humana.*

## Introducción

**L**a respuesta inmune innata es la primera línea de defensa contra la invasión de microorganismos patógenos exógenos. La producción de citocinas como el TNF- $\alpha$ , IL-1 $\beta$  e IL-8 en las células por

medio de la activación de los receptores tipo toll (TLRs) por patrones moleculares asociados a patógenos (PAMPs) como el ácido lipoteicoico (ALT) de las bacterias Gram+ y el lipopolisacárido (LPS) de las bacterias Gram- induce la respuesta inmune innata. El complejo pulpo-dentinario responde a diversos estímulos exógenos activando múltiples mecanismos de defensa como el dolor e inflamación, lo que teóricamente

## Abstract

**Introduction:** Previous studies have shown that cytokines expression like TNF- $\alpha$ , IL-1 $\beta$  and IL-8 in dental pulps throw toll like receptors (TLR) expression by the presence of pathogen-associated molecular patterns (PAMPs) like lipoteicoic acid (LTA) of Gram+ bacterias and lipopolysaccharide (LPS) of Gram- bacterias inducing an immune innate response and swelling, but in presence of caries, the dental pulp can't eradicate it, due its localization, the particular advance and multifactorial etiology, produces persistent infections. **Objective:** The aim of this study was analyzed the expression of TLR-4 and pro-inflammatory cytokines TNF- $\alpha$ , IL-1 $\beta$  e IL-8 mRNA in human dental pulps. **Methods:** The pulp tissue was collected by sound and carious human teeth freshly extracted. TLR-4 and

TNF- $\alpha$ , IL-1 $\beta$  e IL-8 mRNA expression was determined by using reverse transcription-polymerase chain reaction analysis (RT-PCR). **Results:** the mRNA of TLR-4 and all cytokines analyzed show expression in sound and carious teeth. IL-1 $\beta$  cytokine has shown the highest intensity expression in all carious examples. **Conclusion:** the results of this study suggest that human dental pulps express differed levels of TLR-4, TNF- $\alpha$ , IL-1 $\beta$  e IL-8 in second grade carious teeth, as well, in apparently sound teeth. Our conclusion allows to hypothesize that the expression of TLR-4 and the pro-inflammatory cytokines analyzed can be induced by the bacterial products of caries, as well as other agents.

**Key words:** *Toll like receptors, TLR-4, pro-inflammatory cytokines, TNF- $\alpha$ , IL-1 $\beta$  e IL-8, human dental pulp.*

puede reducir la invasión microbiana, sin embargo, debido a la localización, avance único y etiología multifactorial que tiene la caries, es posible encontrar diversos grupos de bacterias Gram+ y Gram- que dan paso a infecciones persistentes a lo que la pulpa responde con la activación de la inmunidad e inflamación. Por otra parte, la experiencia clínica indica que las pulpas inflamadas se pueden recuperar si la mayoría de los antígenos se remueven a tiempo.<sup>1, 2</sup>

Algunos autores han observado la expresión del receptor TLR-4 en algunas células de pulpas dentales humanas, lo que indica que TLR-4 puede jugar un papel importante en la defensa inmune del complejo pulpodentinario.<sup>3</sup>

Las bacterias y sus componentes inducen la producción de citocinas pro-inflamatorias por células, incluyendo el TNF- $\alpha$ , IL-1 $\beta$ , IL-8.<sup>4</sup>

Se han observado grandes concentraciones de TNF- $\alpha$  en pulpitis irreversible sintomá-

tica en comparación con pulpas sanas y a medida que esta pulpitis avanza, la concentración de TNF- $\alpha$  disminuye, se cree que es por la finalización de la inflamación y el comienzo de la necrosis pulpar.<sup>5, 6, 7</sup> También se ha demostrado que los niveles de IL-1 $\beta$  en la pulpa dental aumentan en presencia de LPS de *Porphyromonas endodontalis*, por lo que esta citocina está directamente involucrada en la respuesta pulpar inflamatoria a la invasión bacteriana.<sup>8, 9, 10, 11</sup>

Se ha determinado la presencia de IL-8 en pulpas normales y en irreversiblemente inflamadas, revelando un aumento significativo en las pulpas inflamadas en comparación con las normales<sup>12, 13</sup> por lo que las bacterias podrían relacionarse con la liberación de IL-8.

De todo lo referido anteriormente, se puede mencionar que la inflamación de la pulpa dental es un proceso complejo que incluye una gran variedad de reacciones, que son componentes claves de la inflamación que pueden llevar a la necrosis pulpar.<sup>14</sup>

## **Materiales y métodos**

### **Selección de individuos**

Los pacientes de ambos sexos que acudieron a la clínica de odontología de la Universidad Intercontinental, de la ciudad de México, D.F. para la realización de extracciones dentales y que cumplieran con los criterios de inclusión y exclusión, fueron informados del estudio para el consentimiento de la donación del órgano dentario.

### **Toma de muestra**

Las extracciones se realizaron utilizando 1.8 ml del anestésico lidocaína con epinefrina (36mg/0.025mg). Posteriormente, los dientes se limpiaron de cualquier resto de tejido perirradicular y se lavaron con solución salina estéril para luego colocarlos en medio de cultivo de Roswell Park Memorial Institute (RPMI) (*Life technologies*<sup>TM</sup> Gaithersburg, MD, USA), después se transportaron a la Unidad de Investigación en Medicina Experimental de la Facultad de Medicina de la UNAM, en las instalaciones del Hospital General de México.

### **Colección de especímenes**

Los órganos dentarios extraídos (n=12), se dividieron en un grupo control sanos (n=6) y un grupo experimental con caries de segundo grado (n=6). Una vez en el laboratorio se procedió a realizar la sección de los dientes sin exponer el tejido pulpar usando baja velocidad, cincel y martillo, después con un excavador de dentina y pinzas de curación se extirpó cuidadosamente de una sola intención la pulpa dental, para obtener el tejido lo más integro posible, que se colocó en TRIzol® (*Life Technologies*) para la extracción, purificación y cuantificación del RNA.

### **Ensayo de transcriptasa reversa-reacción en cadena de polimerasa (RT-PCR)**

El ensayo de Transcriptasa reversa del RNA mensajero (RNAm) se llevó a cabo de acuerdo

a las indicaciones del fabricante usando el juego *SuperScript® III One-Step RT-PCR System with Platinum® Taq DNA Polimerase Invitrogen*.

Las condiciones para la síntesis de DNA cíclico (DNAc) fueron de 50°C durante 30 minutos y 94°C durante 2 minutos, para la reacción en cadena fueron 35 ciclos de desnaturalización a 94°C durante 15 segundos, anclaje a 57°C durante 30 segundos y extensión a 72°C durante 45 segundos. Las secuencias de los oligonucleótidos para TLR-4, TNF- $\alpha$ , IL-1 $\beta$  e IL-8 se muestran en la Tabla 1.

Los productos de la PCR se analizaron en geles de agarosa al 1.5%, teñidos con bromuro de etidio (BrEt) y visualizados bajo luz UV. b-actina y macrófagos estimulados con lipopolisacárido (Mf/LPS) se utilizaron como controles internos.

### **Análisis estadístico**

Los datos se analizaron con los programas ImageJ, y GraphPad Prism 6. Para el análisis estadístico de la expresión relativa de TLR-4 y de cada citocina se realizó una prueba de "t" no pareada con corrección de Welchs. El nivel de confiabilidad se estableció con una  $p < 0.05$ .

## **Resultados**

En el presente estudio se analizaron 6 muestras de pulpas dentales humanas (PDHs) de sujetos con caries de segundo grado y 5 muestras de PDHs de sujetos sanos, inicialmente se trabajó con 6 muestras de PDHs de sujetos sanos pero se descartó una muestra debido a una baja concentración del RNAm.

El RNAm de TLR-4 y las citocinas TNF- $\alpha$ , IL-1 $\beta$  e IL-8 se expresó de la siguiente manera.

**1.** Análisis por RT-PCR del RNAm de TLR-4, TNF- $\alpha$ , IL-1 $\beta$  e IL-8.

- El análisis de las PDHs mostró la expre-

Tabla 1. Secuencia de Oligonucleótidos y condiciones para RT-PCR

Gen	Secuencia (5'-3')	Concentración (µg/µl)	Ciclos	Tm (C°)	pb
TLR-4	S: TGCCAATGGATCAASAGGACCAGAGGC	2.2	35	57	700
	A: GTGCTGGACACCACAACAATCACC	2.7			
TNF-α	S: AAGAATTCAAACTGAACAGCCTA	2.3	35	61	403
	A: GGCTACATGGGAACAGCCTA	2.1			
IL-1β	S: GGATATCCAGCAACAACCTGG	2.6	35	60	264
	A: ATGTACCAGTTGGGGAACCTG	2.1			
IL-8	S: ATGACTTCCAAGCTGGCCGTGG	2.2	25	55	297
	A: TGAATTCTCAGCCCTCTTCAAAAAC	0.23			
b-Actina	S: GTGGGGCGCCCAAGGCAGGA	2.0	35	57	548
	A: CTCCTTAATGTCACGCACGATTTC	1.9			

S. Sentido A: Antisentido 67

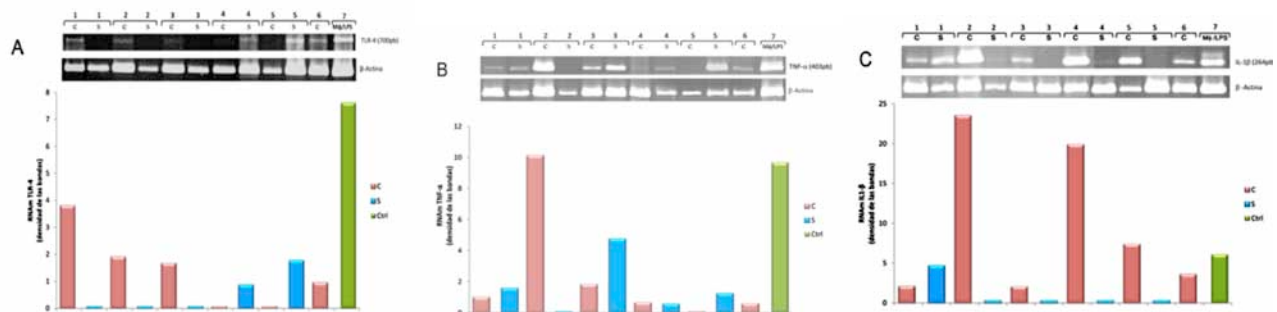


Figura 1. Expresión de RNAm TLR-4, TNF- $\alpha$ , IL-1 $\beta$  e IL-8 (A) expresión del RNAm TLR-4, TNF- $\alpha$ , IL-1 $\beta$  e IL-8 de las muestras de PDFs con caries y sanas analizadas en el gel de agarosa al 1.5% de (B) análisis densitométrico de la expresión de las bandas de RNAm TLR-4, TNF- $\alpha$ , IL-1 $\beta$  e IL-8. S: PDH sana; C: PDH con caries; Ctrl (MøLPS): control de amacofagos etimulados con lipopolisacarido; s/e: sin expresión.

sión del receptor TLR-4, TNF- $\alpha$ , IL-1 $\beta$  e IL-8 en las muestras con caries, así como en algunas muestras de sujetos sanos, como se observa en la figura X.

- Para las muestras con caries se puede observar la expresión del RNAm de TLR-4 en las bandas correspondientes a los carriles (1c, 2c, 3c y 6c); en el caso de TNF- $\alpha$ , éste mostró expresión en las muestras (1c, 2c, 3c, 4c, 6c); así como también IL-1 $\beta$  (1c, 2c, 3c, 4c, 5c y 6c) e IL-8 (1c, 2c, 4c, 6c).
- Por otra parte, algunas muestras control sanas también revelaron la expresión del RNAm de TLR-4 (4s y 5s), TNF- $\alpha$  (1s, 3s, 4s y 5s), IL-1 $\beta$  (1s) e IL-8 (4s). (Figura 1)

Los resultados revelaron que IL-1 $\beta$  y TNF- $\alpha$

fueron las citocinas que se expresaron con mayor frecuencia e intensidad, mientras que la expresión de IL-8 y TLR-4 fue menor. Aunque la cantidad de muestras que se expresaron para IL-8 y TLR-4 fueron iguales, se observó mayor intensidad para IL-8. No obstante que las muestras con caries y sanas mostraron expresión del receptor y las citocinas analizadas, el promedio de intensidad de expresión de las muestras fue mayor en los sujetos con caries. (Figura 2)

En las muestras con caries y sanas no se observó una diferencia estadísticamente significativa de la expresión relativa de TLR-4 ( $p=0.9943$ ), TNF- $\alpha$  ( $p=0.6979$ ), IL-1 $\beta$  ( $p=0.1186$ ), e IL-8 ( $p=0.1767$ ). Los datos fueron confirmados al realizar el análisis comparativo de la expresión relativa de las medias y SD. (Figura 3)

## Discusión

Los receptores tipo *toll* (TLRs) son conocidos como una familia de receptores transmembranales que juegan un papel importante en la modulación de la respuesta inmune a través del reconocimiento de PAMPs.<sup>15, 16</sup> En infecciones el LPS de bacterias Gram-negativas se une al receptor TLR-4 e induce una respuesta inflamatoria protectora en la pulpa dental.<sup>17</sup> La caries e infección de este tejido son los mayores problemas de salud bucal a nivel mundial.<sup>18</sup>

Durante el desarrollo de la caries, la PDH es expuesta a una variedad de estímulos físicos, químicos y biológicos, por lo que muestra un amplio rango de respuestas, incluyendo procesos de reparación y defensa.<sup>19</sup> Por otra parte, se ha demostrado que los antígenos bacterianos, a través de la activación de receptores de las células hospedadas como el TLR-4, inducen la producción y liberación de un gran número de citocinas pro-inflamatorias y quimiocinas como TNF- $\alpha$ , IL-1 $\beta$ , IL-8 e IL-6.<sup>19-21</sup>

Los principales microorganismos presentes en las lesiones con caries superficiales y moderadas de la dentina son bacterias Gram-positivas como *Streptococcus spp.*, *Lactobacillus spp.* y *Actinomyces spp.*,<sup>22</sup> sin embargo a medida que la caries progresa, ocurre una modificación de la flora, caracterizada por la reducción de bacterias aerobias Gram-positivas y el incremento de bacterias anaerobias Gram-negativas principalmente *Fusobacterium spp.*, *Prevotella spp.* y *Tannerella spp.*<sup>23</sup>

En este estudio, con el uso de muestras de PDHs con caries de segundo grado, se examinó la expresión del TLR-4, las citocinas pro-inflamatorias como TNF- $\alpha$ , IL-1 $\beta$  y la quimiocina IL-8 por medio de la técnica de RT-PCR. Los resultados mostraron que los niveles del RNAm de TLR-4 fueron de baja intensidad. Esto concuerda con estudios previos realizados sobre nervios dentales de ratones con pulpitis, experimentalmente inducida, los cuales revelaron que el RNAm

de TLR-4 se expresó muy poco,<sup>15, 16</sup> así como, otros trabajos encontraron que el RNAm de TLR-4 sólo se expresó en Obs y no en Fbs de la pulpa dental.<sup>3</sup> Esto podría deberse a la presencia de los bio-productos de bacterias Gram-negativas en la caries.

Nuestros hallazgos también refieren que la expresión de las citocinas pro-inflamatorias en las muestras de PDHs con caries se observa a varios niveles; alto para el RNAm de IL-1 $\beta$ , medio para TNF- $\alpha$  y bajo para IL-8, en comparación a las muestras sanas que no presentaron expresión, además se demostró que de todos los RNAm analizados, el RNAm de IL-1 $\beta$  fue el único que se expresó en todas las muestras PDHs con caries, mientras que el RNAm de TLR-4, TNF- $\alpha$  e IL-8 sólo lo hicieron en algunas muestras con caries, así mismo el RNAm de IL-1 $\beta$  no sólo fue el que se expresó con mayor frecuencia, sino que también fue el que se lo hizo con mayor intensidad (db) en todos los casos analizados, en contraste al RNAm de TLR-4, TNF- $\alpha$  e IL-8. El nivel de expresión del RNAm de TNF- $\alpha$  en PDHs con caries es el segundo más alto después del RNAm de IL-1 $\beta$ , aunque la intensidad (db) de expresión fue baja, así mismo, el RNAm de IL-8 se expresa de manera similar al RNAm de TLR-4 en las PDHs con caries, aunque en mayor intensidad (db). El RNAm de IL-8 se expresó muy poco y sólo en algunas PDHs, su presencia aunque fuera poca es de interés debió a que es una de las quimiocinas más importantes durante la respuesta inmune innata dando paso a la presencia de células de defensa más complejas. Mientras tanto, el RNAm de TLR-4 fue el que se expresó en menor cantidad e intensidad en las PDHs con caries, aunque su expresión fue muy poca en algunas muestras, indica que en este nivel de profundidad del diente con caries, la flora bacteriana Gram-positiva se vuelve más diversa y presenta microorganismos Gram-negativos.

El mayor hallazgo en este estudio es la diferencia aparente en la expresión relativa del RNAm de IL-1 $\beta$  e IL-8 de las PDHs con caries en comparación con las PDHs sanas considerando la dispersión de las muestras



PDHs	Con caries						Sanas					Promedio X	
	M	M	M	M	M	M	M	M	F	M	M	C	S
TLR-4	3.809	1.91	1.675	S/E	S/E	0.955	S/E	S/E	S/E	0.864	1.772	1.391	0.527
TNF- $\alpha$	.1021	10.127	1.844	0.674	S/E	0.603	1.597	S/E	4.758	0.578	1.259	2.378	1.638
IL-1 $\beta$	2.104	23.551	2.052	19.904	7.373	3.589	4.688	S/E	S/E	S/E	S/E	9.762	0.937
IL-8	0.868	4.695	S/E	1.683	S/E	4.267	S/E	S/E	S/E	S/E	0.83	1.918	0.166

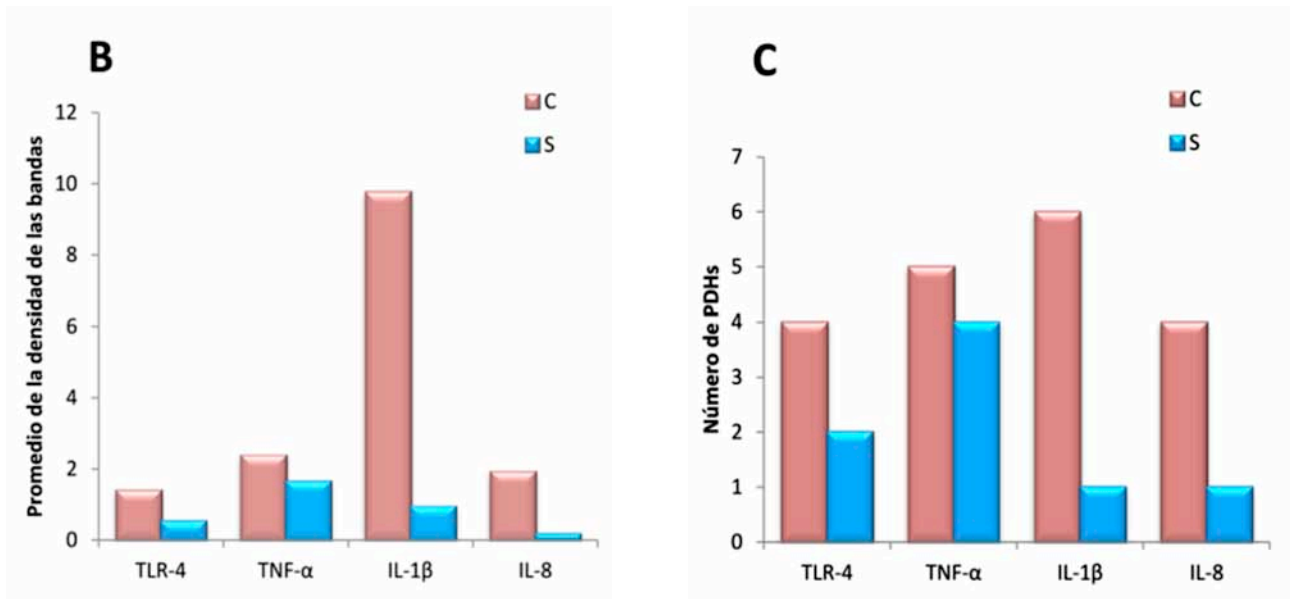


Figura 2. Expresión de TLR-4 y citosinas pro-inflamatorias en ODHs: (A) Tabla de frecuencia con los valores de la expresión de densidad de las bandas de RNAm de TLR-4 y de las citosinas pro-inflamatorias TNF- $\alpha$ , IL-1 $\beta$  e IL-8 (B) Comparación entre los promedios de la expresión RNAm de la TLR-4 de la RNAm de TNF- $\alpha$ , IL-1 $\beta$  e IL-8; (C) Comparación del número de PDHs cariadas y sanas S: CPDH Sana; C: CPDH cariada S/E: sin expresión H: Hombre M: Mujer

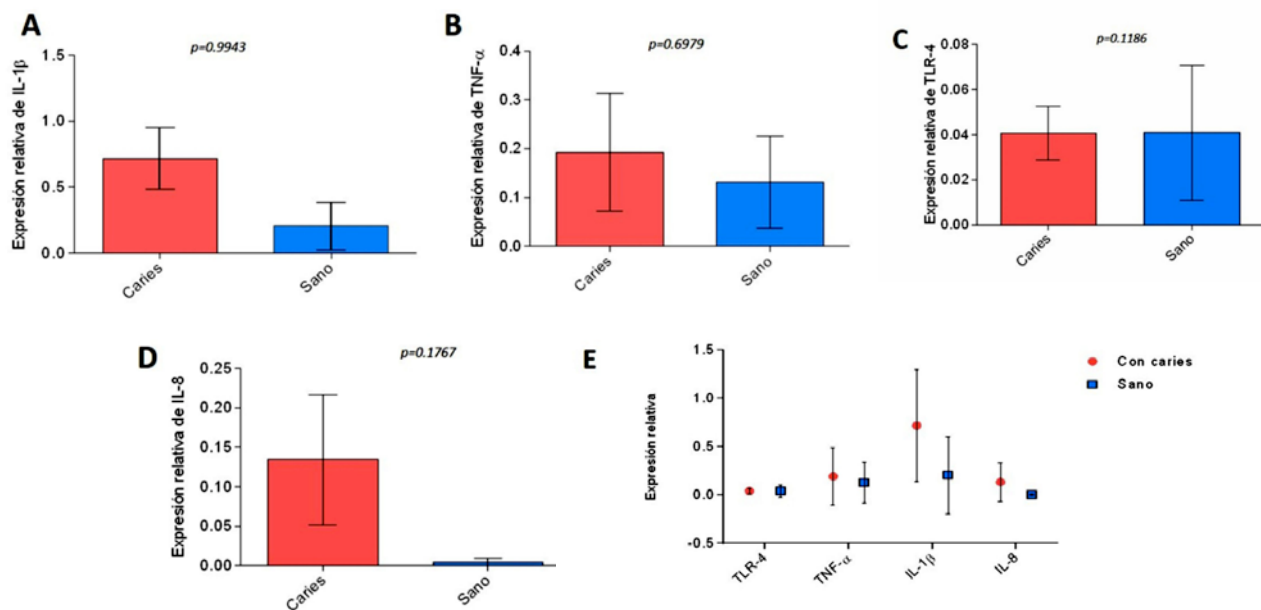


Figura 3. Análisis estadístico del TLR-4 y las citosinas pro-inflamatorias. Se utilizó la prueba "t" no pareada con correcciones de Welch para comparar la expresión relativa entre las PDHs cariadas y sanas que expresan el RNAm de TLR-4 y el RNAm de TNF- $\alpha$ , IL-1 $\beta$ , IL-8: (A) Expresión relativa del RNAm de TLR-4; (B) expresión relativa del RNAm de TNF- $\alpha$ ; (C) Expresión relativa del RNAm de IL-1 $\beta$ ; (D) Expresión relativa del RNAm de IL-8; (E) Expresión relativa TLR-4, TNF- $\alpha$ , IL-1 $\beta$  e IL-8.

y tomando en cuenta que no hubo una diferencia estadísticamente significativa en la expresión del TLR-4 y las citocinas TNF- $\alpha$ , IL-1 $\beta$  e IL-8, aunque es importante señalar que los hallazgos visualizados por medio de la técnica de RT-PCR en la expresión del RNAm del TLR-4, así como del TNF- $\alpha$ , IL-1 $\beta$  e IL-8 tienen un valor clínico debido a que tanto la mayoría de las PDHs con caries y algunas PDHs sanas expresaron el RNAm del receptor y todas las citocinas buscadas, lo que podría reflejar una expresión constitutiva del RNAm de estos en las PDHs sanas y su incremento en las PDHs con caries. Esto indica que el receptor TLR-4 y las citocinas pro-inflamatorias analizadas juegan un papel en la respuesta inmune de la pulpa dental, pues como se esperaba las muestras tisulares de dientes con caries de segundo grado exhibieron una expresión significativamente elevada de IL-1 $\beta$ , así como de TNF- $\alpha$ , IL-8 y TLR-4 en menor grado respectivamente. Adicionalmente se ha observado la expresión de citocinas pro-inflamatorias en diferentes células de la pulpa dental humana a través de receptores tipo Toll activados por LTA, mostrando que los Obs, Fbs y CDi de la pulpa dental expresaron diferencialmente el RNAm y las proteínas de TNF- $\alpha$ , IL-1 $\beta$  e IL-8.<sup>24</sup> Resultados similares se encontraron por medio de PCR-tiempo real en PDHs inflamadas revelando que la expresión del RNAm de TNF- $\alpha$ , IL-1 $\beta$  está asociada a dientes con caries profundas.<sup>25</sup> Otros autores al estudiar el efecto del factor de crecimiento fibroblástico (FGF-2) en la expresión de quimiocinas en líneas celulares de pulpas dentales humanas (CPDHs) por medio de análisis de Western blot y PCR-transcriptasa reversa mostraron que el FGF-2 reguló la expresión del RNAm de las quimiocinas IL-8, IL-6 y CCL20.<sup>26</sup> En otro estudio usando aislados de células mononucleares de lesiones periodontales se detectó la expresión del RNAm de IL-8.<sup>27</sup> Se ha mostrado, similar a los resultados de la presente investigación, que los cultivos orgánicos de odontoblastos humanos (TcObs) mostraron que el incremento de la expresión del RNAm de TLR-4 y el RNAm

de TNF- $\alpha$ , IL-1 $\beta$  e IL-8 fue inducido por caries moderada a profunda.<sup>28</sup>

Cabe mencionar que en este estudio algunas muestras de sujetos sanos expresaron el RNAm para TLR-4, TNF- $\alpha$ , IL-1 $\beta$  e IL-8. Estos eventos son semejantes a otros estudios donde se estimularon TcObs con LPS para examinar la expresión de IL-8 usando pruebas de RT-PCR y *western blot* señalando niveles aparentemente bajos de la expresión del RNAm de IL-8 en las muestras control.<sup>29</sup>

Los autores piensan que esto podría deberse a la manipulación de las muestras durante su procesamiento, otra posibilidad es que los dientes sanos expresan niveles bajos de citocinas pro-inflamatorias debido a un “estrés celular” o como parte de un ajuste al medio y transporte.<sup>30</sup> Otros estudios mostraron que algunos TLR humanos se expresan en células de pulpas dentales sanas.<sup>31</sup> Por otra parte la expresión de TLR generalmente se mantiene baja en etapas estables de las células para mantener las respuestas inmunes bajo control, de esta manera se mantienen alerta ante eventos inflamatorios y heridas indeseables.<sup>32,33</sup>

Consecuentemente, los Obs y Fbs de la región sub-odontoblástica de la pulpa son probablemente capaces de reconocer bioproductos específicos de bacterias Gram-negativas como el LPS de *Porphyromona spp.*,<sup>31</sup> de esta manera estudios anteriores han reportado la expresión de TLR-4 *in vivo* tanto en el tejido pulpar como en la capa odontoblástica de dientes sanos.<sup>3,28,29</sup> En contraste a este estudio, se ha referido que las citocinas pro-inflamatorias como TNF- $\alpha$ , IL-1 $\beta$  no se expresaron en PDHs sanas, pero su nivel de expresión se incrementó en pulpas inflamadas después de una estimulación con LPS *in vitro* en Obs.<sup>11,28,30</sup>

El hecho de que tanto IL-1 $\beta$  como TNF- $\alpha$  fueran las citocinas de mayor expresión en este estudio ayuda a fomentar su uso como marcadores moleculares de la inflamación en pulpas dentales, ya que ambas

han reportado jugar un papel importante en la respuesta inmune innata de dientes con manifestaciones clínicas de pulpitis.<sup>25</sup>

Se puede decir que este trabajo es la primera parte para realizar estudios más amplios de los receptores y citocinas expresadas por las PDHs y comprobarlas con otro tipo de técnicas de biología molecular o histopatología como PCR cuantitativo, *Western-blot* o pruebas de inmunohistoquímica. Para finalizar, se recomienda realizar estudios futuros que combinen técnicas de PCR con otro tipo de técnicas de biología molecular para reforzar estos hallazgos, pues no se debería descartar al receptor TLR-4 y al TNF- $\alpha$ , IL-1 $\beta$  e IL-8 como futuros marcadores moleculares de diagnóstico clínico para la valoración de enfermedades de origen pulpar.

## Conclusión

En este estudio, los resultados permiten concluir que las células PDHs demostraron diferentes niveles de expresión del RNAm de TLR-4 y las citocinas pro-inflamatorias TNF- $\alpha$ , IL-1 $\beta$  e IL-8 en dientes con caries de segundo grado, así como en dientes aparentemente sanos. Por lo que se rechaza la hipótesis nula.

## Agradecimientos

A todo el personal de laboratorio del departamento de Medicina Experimental de la Facultad de Medicina de la UNAM por su colaboración y apoyo durante la realización del proyecto.

## Referencias bibliográficas

- 1.-Abbas A, Lichtman A, Pillai S. Cellular and Molecular Immunology. 7ª ed. EU: Elsevier Saunders, 2012: 527.
- 2.-Meylan, et al. intracellular pattern recognition receptors in y the host response. Nature 2006; 442: 39-44.
- 3.-Jiang H, et al. Expression of Toll like receptor 4 in normal human odontoblasts and dental pulp tissue. J Endod 2006; 32(8):747-51.
- 4.-Hahn C, et al. Innate immune responses of the dental pulp to caries. J Endod 2007; 33(6): 643-51.
- 5.-Torabinejad M, et al. Identification and relative concentration of B and T lymphocytes in human chronic periapical lesions. J Endod 1985; 11(3):122-5.
- 6.-Jontell M, et al. Immune defense mechanisms of the dental pulp. Crit. Rev. Oral Biol. Med 1998; 9(2); 179-200.
- 7.-Trowbridge H. Pathogenesis of pulpitis resulting from dental caries. J Endod 1981; 7(2):52-60.
- 8.-Barkhordar R, et al. Interleukin-1 activity and collagen synthesis in human dental pulp fibroblast. J Endod 2002; 28(3): 157-9.
- 9.-Shimauchi H, et al. Balance of interleukin-1 Beta and interleukin-1 receptor antagonist in human periapical lesions. J Endod 1998; 24(2): 116-9.
- 10.-Lertchirakarn V, et al. Effects of interleukin-1 on human pulpal fibroblast proliferation and collagen synthesis. J Endod 1998; 24(6): 409-13.
- 11.-Zehnder M, et al. Cytokine gene expression, part of host defense in pulpitis. Cytokine 2003; 22(3-4): 84-8.
- 12.- Nagaoka S, et al. Interleukin-8 gene expression by human dental pulp fibroblast in cultures stimulated with Prevotella Intermedia lipopolysaccharide. J Endod 1996; 22(1): 9-12.
- 13.- Huang G, et al. Increased interleukin-8 expression in inflamed human dental pulps. Oral Surg, Oral Med, Oral Pathol 1999; 88(2): 214-20.
- 14.- Ingle, Bakland, Baumgartner. Ingle's Endodontics 6ª ed. India: BC Decker Inc., 2008: 126.
- 15.- Mutoh et al. Expression of toll-like receptor 2 and 4 in dental pulp. J Endod 2007; 33(10): 1183-6.
- 16.- Chokeychanachaisakul et al. Increase gene expression of toll-like receptors and antigen-presenting cell-related molecules in the onset of experimentally induce furcation lesions of endodontics origin in rat molars. J Endod 2010; 36(2): 251-5.
- 17.-Qureshi et al. Host resistance to infection: genetic control of lipopolysaccharide responsiveness by toll-like receptor gene. Trends Genet 1999; 15: 291-4.
- 18.-Nunn et al. The burden of oral ill health for children. Arch Dis Child 2006; 91: 251-3.
- 19.-Lan et al. Activated endothelial interleukin-1b, -6 and -8 concentrations and intercellular adhesion molecule-1 expression are attenuated by lidocaine. Anesth Analg 2005; 100; 409-12.
- 20.-Eisenhauer et al. Escherichia coli Shiga toxin 1 and TNF- lpha induce cytokine release by human cerebral microvascular endothelial cells. Microb Pathog 2004; 36: 189-96.
- 21.-Chen et al. TGF-beta 1, IL-10 and IL-4 differentially modulate the cytokine-induced expression of IL-6 and IL-8 in human endothelial cells. Cytokine 1996; 8: 58-65.
- 22.-Love et al. Invasion of dental tubules by oral bacteria. Crit Rev Oral Biol Med 2002; 13:171-83.
- 23.-Hamilton et al. Ecological basis for dental caries. In: Kuramitsu HK, Ellen RP, editors. Oral bacteria ecology: the molecular basis. Wymondham, UK: Horizon Scientific Press 2000. p 219-274.
- 24.-Keller et al. Toll-like receptor activation by LTA induces differential production of pro-inflammatory cytokines in human odontoblasts, dental pulp fibroblasts and immature DCs. Immunology 2010; (215): 53-9.
- 25.- Paris et al. Gene expression of human b-Defensins in healthy and inflamed human dental pulps. J Endod 2009; 35(4): 520-3.
- 26.-Kim et al. Effects of fibroblast growth factor-2 on the expression and regulation of chemokines in human dental pulp cells. J Endod 2010; 36(11): 1824-30.
- 27.- Lukic et al. Production of interleukin-8 in vitro by mononuclear cells isolated from human periapical lesions. Oral Microbiology Immunology 2006; 21: 296-300.
- 28.- Veerayutthwilai O, et al. Differential regulation of immune responses by odontoblasts. Oral Microbiology Immunology. 2007; 22(1): 5-13.
- 29.- Levin et al. Expression of IL-8 by cells of the odontoblast layer in vitro. Eur J Oral Sci 1999; 107: 131-7.
- 30.- Frizell et al. Expression of SPARC in normal and fibrotic livers. Hepatology 1995; 21: 847-54.
- 31.-Farges J et al. Odontoblasts in the dental pulp immune response. Exp. Zool. (Mol. Dev. Evol.) 2009; 312B: 425-36.
- 32.- Janssens et al. Role of toll-like receptors in pathogen recognition. Clin Microbiol Rev 2003; 16:637-46.
- 33.- Dunne et al. Adaptor usage and toll-like receptor signaling specificity. FEBS Lett 2005; 579: 3330-5.
- 34.- Staquet et al. Expression and localization of alpha integrins in human odontoblasts. Cell Tissue Res 2006; 323: 457-63.
- 35.-Pezelj-Ribaric et al. Detection of tumor necrosis factor alpha in normal and inflamed human dental pulps. Arch Med Res 2002; 33: 482-4.

# Resistencia a la fractura y modificaciones del foramen apical de limas de dos sistemas rotatorios (*ProTaper Universal* y *Mtwo*), utilizados por alumnos de pregrado

**Tania Villa Jara**

Estudiante de Odontología en la Universidad Autónoma de Nayarit.

**Dr. Eduardo Llamosas Hernández**

Profesor de la Facultad de Estudios Profesionales Iztacala UNAM.

## Resumen

**Objetivos:** Establecer la resistencia a la fractura de las limas de dos sistemas rotatorios cuando son utilizados por alumnos del pregrado de la carrera de Odontología y establecer la frecuencia de la desviación de los forámenes apicales cuando se utilizan los sistemas *MTWO* y *ProTaper*. **Metodología:** Se utilizaron 28 dientes (primeros molares), se realizó el acceso a los conductos para obtener la longitud de trabajo de cada conducto, al igual que una fotografía por medio de un microscopio estereoscópico. Se dividieron en dos grupos: en uno se utilizó el sistema rotatorio *ProTaper* y en el otro, el sistema *Mtwo*, siguiendo las instrucciones de cada fabricante. Posteriormente se tomó otra fotografía al finalizar la instrumentación para poder comparar las posibles modificaciones del foramen apical. Se llevó el registro del número de fracturas de las limas y las modificaciones de los forámenes apicales. **Resultados:** Ninguna lima de ambos sistemas se fracturó después de 14 usos. La modificación del ápice en el sistema *Mtwo* fue de un 14.29%, mientras que en el sistema *ProTaper* se registró en un 35.71%. **Conclusión:** Se concluye que tomando los debidos cuidados, la fractura de los instrumentos puede ser minimizada y que con el sistema rotatorio *Mtwo* se produjo menor cantidad de modificaciones de los ápices radiculares.

**Palabras clave:** *Instrumentación rotatoria, Fractura de limas, Perforación del foramen.*

## Abstract

**Objectives:** To establish the resistance to fracture of the files of two rotating systems when they are used by undergraduate students of Dentistry; set the frequency deviation of the apical foramen when *Mtwo* and *ProTaper* systems are used. **Methods:** 28 teeth (First molars) were used; the access to ducts was performed to obtain the working length of each line. A photograph by stereomicroscope was taken. The samples were divided into two groups: The first one consisted of the samples treated with the *ProTaper* rotary system; the second group consisted of samples treated with *Mtwo* system. The instructions of each manufacturer were followed. A post instrumentation photograph was taken in order to compare the possible changes to the apical foramen. The fractures of the limes were numbered as well as the changes in the apical foramina. **Results:** No lime was fractured after both systems were used during 14 trials. Modification of the apex in the *Mtwo* system was 14.29%, while the *ProTaper* System registered a modification of 35.71%. **Conclusion:** It is concluded from that, with proper care, the fracture of the instruments can be minimized. Rotary *Mtwo* system showed less modifications on the root tips.

**Key Words:** *Rotary instrumentation, Files break, Apical perforation.*

## Introducción

**E**l tratamiento de conductos de los dientes con enfermedad pulpar irreversible o pulpa necrótica es un muy común en la odontología. La limpieza y conformación junto con la irrigación de estos es la parte

central del procedimiento, que tiene como objetivo eliminar los restos de tejido pulpar, bacterias y residuos tisulares necróticos, para lograr una forma que permita su relleno con material biológicamente inerte que procure devolver o mantener la salud de los tejidos periapicales. Existen dos formas de realizar la limpieza biomecánica de los conductos, manual o con instrumentos rotatorios, estos últimos han revolucionado la endodoncia en los últimos años.

Está ampliamente probado que las limas manuales de acero inoxidable pueden llegar a provocar, debido a su rigidez, deformación del conducto radicular, ensanchamiento y transportación del agujero apical así como formación de escalones en el conducto. También se sabe que estas complicaciones son menos frecuentes con las limas rotatorias de NiTi debido a su mayor flexibilidad.

De las principales ventajas que se pueden obtener al utilizar los sistemas rotatorios son: incremento en la calidad de la conformación del conducto radicular, tiempo menor de trabajo comparado al uso del sistema manual, menor estrés en el paciente y disminución del cansancio en el operador, además de producir menor cantidad de residuos de dentina en la región apical.

Las desventajas de los sistemas rotatorios son la menor sensibilidad del operador para predecir fracturas o debilitamiento de las limas, comparado con la técnica manual, lo que lleva a la fractura de éstas dentro de los conductos, transportación del conducto radicular original y la posibilidad de perforar los ápices radiculares, sobre todo en operadores con poca experiencia.

La principal característica de la aleación NiTi es la resistencia a la deformidad o memoria de forma, que lleva a que recuperen su estatus original aún después de haber trabajado en conductos curvos. Además las limas de NiTi presentan una flexibilidad de 2 a 3 veces mayor que las limas de acero inoxidable y mayor resistencia a la fractura por torsión.<sup>1</sup>

Cuando se ha comparado la resistencia a la deformación de ambos tipos de limas, las NiTi soportan hasta un 10% de deformación antes de recuperar su forma original, mientras que las de acero inoxidable sólo soportan 1%.<sup>2</sup>

Algunos de los factores que pueden llevar a la fractura debido a errores del operador, pueden ser:

- Por la presión que se ejerce en el instrumento al introducirlo al conducto
- No seguir las instrucciones de uso en el momento de seleccionar la velocidad y el torque
- Un mal manejo del vaivén de la lima dentro del conducto, ya que si se mantiene el instrumento girando en un mismo punto tendrá un mayor riesgo de fractura.

Sattapan y col.<sup>3</sup> mencionan que pueden ocurrir debido a rompimiento por torsión o por fatiga cíclica, dependiendo de la presencia o ausencia de deformación plástica en el borde cercano a la fractura. De esta manera cuando se aprecian signos de deformación plástica se puede determinar que la fractura fue por cargas torsionales, mientras que los instrumentos fracturados por fatiga cíclica no muestran deformaciones de este tipo.

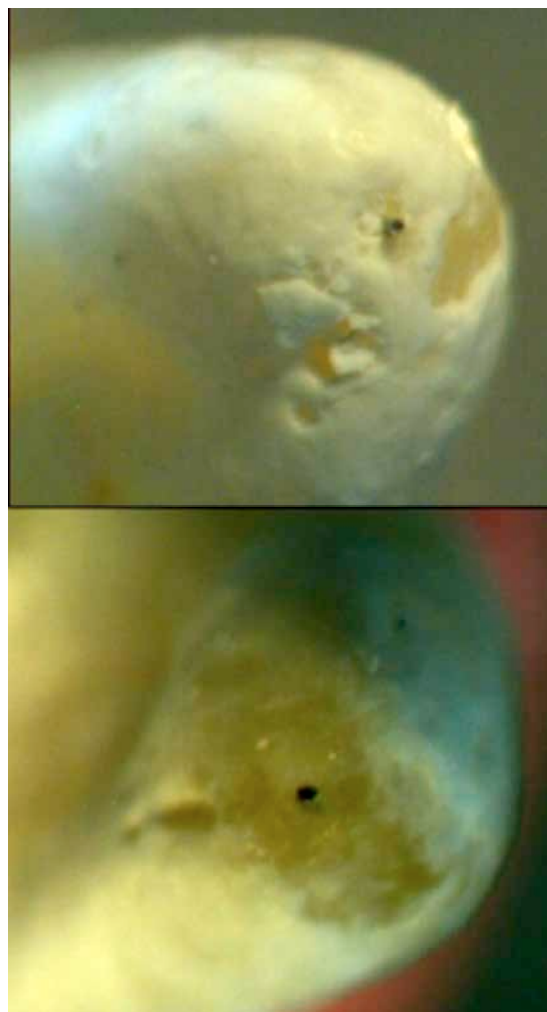
Parashos y Messer<sup>4</sup> publicaron un artículo donde analizaron 7159 instrumentos de NiTi utilizados por especialistas donde solamente el 5% habían sido fracturados, concluyen que el número de usos de los instrumentos

rotatorios de NiTi depende de diversas circunstancias como son; el diseño y propiedades de los instrumentos, la morfología de los conductos preparados así como las habilidades de cada operador. Alapati y col.<sup>5</sup> reportan una incidencia similar de 5.1% en 822 instrumentos y Arens reportó un índice muy bajo de fracturas (0.9%) de 786 instrumentos nuevos utilizados solamente una vez en conductos con curvaturas significativas. Cabe aclarar que en estos tres estudios las limas se utilizaron por endodoncistas o estudiantes de posgrado.

La fractura por torsión se puede prevenir con el buen uso de los instrumentos, evitando que se atoren en las paredes dentinarias, lo que se logra haciendo correctamente los movimientos de “vaivén”, en cuanto a la fractura por flexión, o sea por fatiga del instrumento, debe evitarse el exceso del uso de éste.

Es muy importante comprender que siempre existe el denominado “factor humano” en la aplicación de cualquier técnica clínica, que puede llevar a cambios en el comportamiento de las limas debido a los diferentes condiciones personales de cada operador clínico.

Con respecto a la pregunta más recurrente de quienes utilizan limas rotatorias acerca de ¿cuántas veces se puede utilizar una lima? o ¿cuántos conductos es posible tratar con una lima?, las referencias en la bibliografía son diversas; por ejemplo Svec y Powers<sup>6</sup> reportaron signos de daño en instrumentos rotatorios después de un sólo uso. Wei y col.,<sup>7</sup> analizaron 774 instrumentos *ProTaper* con un máximo de 30 usos, en los que detectaron que el 88% de las fracturas se dieron por fatiga cíclica. Por otro lado, diferentes autores han mencionado que se pueden utilizar estos instrumentos hasta en diez ocasiones, o para preparar cuatro molares sin que se presenten fracturas.<sup>8,9,10</sup> Jiménez y col.,<sup>11</sup> especifican que como la fractura de los instrumentos se da intempestivamente, se deben utilizar en 1 ó 6 conductos; de acuerdo a la marca y el grosor de la lima.

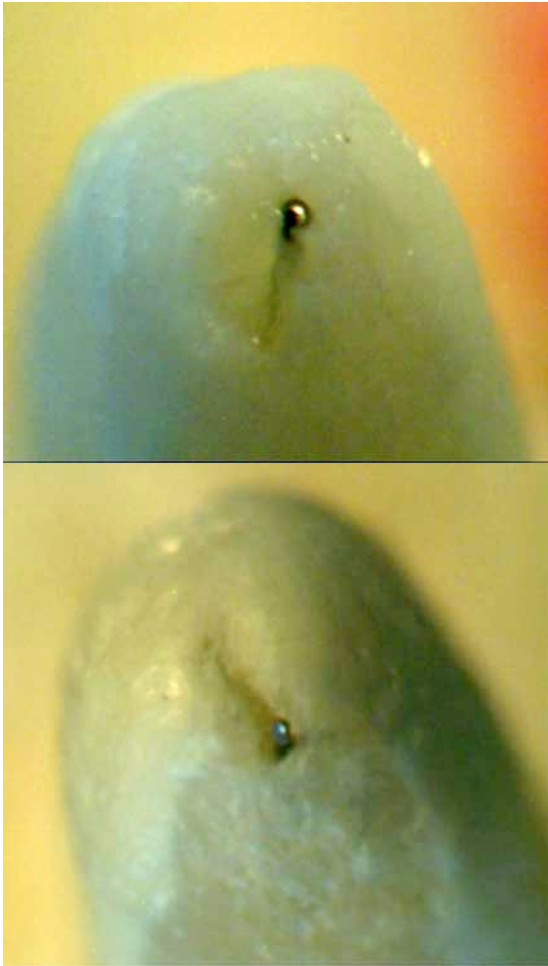


Fotografías 1 y 2. Caso del Sistema *ProTaper* donde no hubo modificación de ápice. 1. Antes de la Instrumentación. 2. Después de la instrumentación.

Otra de las complicaciones del tratamiento de conductos es la transportación del conducto original durante la preparación biomecánica, que incluso puede modificar el tamaño y forma del foramen apical, debido a tres causas:

- El diseño de los instrumentos.
- El establecimiento erróneo del límite apical
- La habilidad del operador.

Con respecto al diseño, se ha comprobado que los sistemas rotatorios con limas de NiTi preparan los conductos con mayor rapidez, más centrados y mejor conformados, pro-



Fotografías 3 y 4. Caso del Sistema *ProTaper* donde hubo modificación de ápice. 3. Antes de la Instrumentación. 4. Después de la instrumentación.

vocan menos modificaciones en la forma original del conducto, que las limas de acero inoxidable, debido principalmente a su mayor flexibilidad.<sup>12,13,14,15</sup>

Por otro lado González y col.<sup>16</sup> mencionan que la mayoría de los estudios parten del establecimiento correcto de la longitud de trabajo, sin embargo no siempre es posible, sobre todo en condiciones clínicas. El Ayouti y col.<sup>17</sup> demostró que existía sobreestimación de la longitud de trabajo en más de la mitad de sus muestras de premolares y el 22% de molares, cuando el instrumento estaba localizado de 0 a 2 mm corto del ápice radiográfico. Es cierto que los localizadores de ápice son más precisos en la determinación de la longitud de trabajo, aunque estudios de Wrbas y col.,<sup>18</sup> y Stober y col.,<sup>19</sup>

encontraron que la punta del instrumento sobrepasó el foramen apical entre el 15 % y 20% de sus casos cuando usaron el localizador Raypex; otros autores como Shabahang y col.,<sup>20</sup> y Dunlap y col.,<sup>21</sup> usando el Root ZX, determinaron que había sobre extensión en el 35% de sus muestras.

Entonces siempre hay que tener en cuenta que la determinación de la longitud de trabajo tiene margen de error, por lo que se pueden producir distorsiones en el foramen apical.

Por último, sin duda, la destreza propia del operador juega un papel importante tanto en la preparación de los conductos como en la prevención de las complicaciones como lo es la deformación del foramen apical.

Entre los sistemas rotatorios de preparación de conductos más utilizados en este medio están el *Mtwo* y el *Protaper*, los que se quiso probar en condiciones poco habituales de uso. Por esto, la presente investigación pretendió establecer la resistencia a la fractura de las limas de dos sistemas así como la frecuencia de la desviación del foramen apical, cuando la practicante fue una alumna del pregrado de la carrera de Odontología.

### **Metodología**

Para la presente investigación se utilizaron 30 dientes extraídos, 15 primeros molares superiores y 15 molares inferiores, recién extraídos y mantenidos en medio húmedo (hipoclorito de sodio al 5%).

A todos los dientes se les realizó el acceso y localización de los conductos por medio de una pieza de alta velocidad, haciendo la apertura y conformación de la cavidad con fresas de bola y troncocónicas.

Los dientes fueron divididos aleatoriamente en dos grupos; en uno se utilizó el sistema *Mtwo* y en el otro el sistema *ProTaper Universal*.

De los dientes inferiores se seleccionó un conducto de la raíz mesial y de los dientes superiores un conducto vestibular.

Con una lima de bajo calibre (10 ó 15) se sondeó cada conducto hasta que ésta apareció por el foramen. Se obtuvo una fotografía con un microscopio estereoscópico para tener la referencia inicial del foramen. La longitud de trabajo se determinó a 1 mm corto del ápice. Dos muestras fueron descartadas de la investigación debido a que no fue posible sondear la totalidad del conducto hasta el foramen apical.

Se utilizaron ambos sistemas rotatorios (Sistema *ProTaper* limas SX, S1, S2, F1, F2, F3 y del sistema *Mtwo* las limas 10, 15, 20, 25, 30, 35, 40) con la ayuda de un micromotor marca Dentsply, tal como lo proponen los fabricantes. Se utilizó como lubricante una gota de ácido fosfórico antes de iniciar el limado, irrigando con suero fisiológico el proceso mediante una jeringa con una aguja endodóntica.

Al finalizar la preparación de los conductos se obtuvo otra fotografía de cada órgano dentario con la última lima utilizada dentro de él, enfocando el ápice del diente, con el fin de realizar la comparación con la fotografía inicial para identificar la posible modificación del foramen.

Se recolectaron los datos en el programa Excel 2010, en una computadora personal marca Acer modelo Aspire E1-432-C661, donde se capturó:

- El número de conducto.
- El de uso de cada lima, la existencia de fractura de alguna de las limas utilizadas.
- La evidencia de modificación del foramen apical.

### **Resultados**

Ninguna de las limas del sistema *ProTaper*



Fotografías 5 y 6. Caso del Sistema *Mtwo* donde no hubo modificación de ápice. 5. Antes de la Instrumentación, 6. Después de la instrumentación.

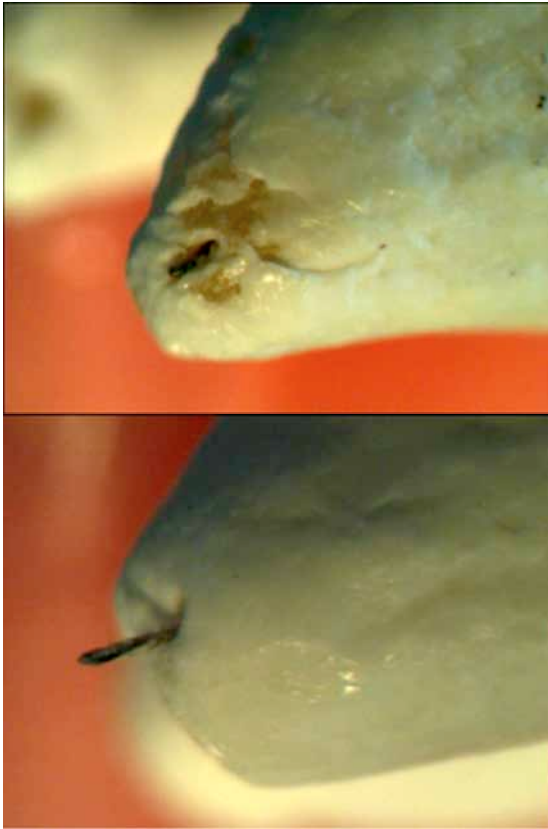Tabla de resumen de los resultados.

Sistema	No. de casos	Instrumentos fracturados	Modificación del ápice
<i>ProTaper</i>	14	0	5
<i>Mtwo</i>	14	0	2
Totales	28	0	7

*Universal* ni las del *Mtwo* tuvo fractura después de 14 usos.

Por otro lado, al analizar los forámenes apicales, se detectó modificación de 5 forámenes apicales al utilizar el sistema *ProTaper Universal* (35.7%), y alteración en sólo 2 del grupo donde se usó el sistema *Mtwo* (14.3%). Esto se puede ver en la tabla.





Fotografías 7 y 8. Caso del Sistema *Mtwo* donde hubo modificación de ápice antes de la instrumentación. 7. Antes de la Instrumentación. 8. Después de la instrumentación.

## Discusión

El diseño de esta investigación se realizó con la idea de establecer qué tanto puede influir la poca experiencia clínica de estudiantes de pregrado en el uso de los sistemas rotatorios, lo que llevaría a pensar que tienen menor habilidad para manejar esta tecnología y por tanto se inducirían más complicaciones que las que se presentan en profesionistas con mayor experiencia clínica.

Sorprendentemente ninguna de las limas utilizadas en los 14 conductos se fracturó. Con respecto a la modificación del conducto original un poco más de un tercio (35.7%) de los conductos limados con el sistema *Protaper* sufrieron alteración, mientras que sólo el 14.3% del sistema *Mtwo* tuvieron esta alteración.

Existen diversas opiniones e indicaciones al respecto del número de usos que pueden

tener los instrumentos rotatorios, por ejemplo Lara<sup>22</sup> muestra que el sistema *Mtwo* tiene una resistencia mayor a la fatiga cíclica que el sistema *ProTaper*. Por otro lado Wolcott y col.,<sup>23</sup> indican que el sistema *ProTaper* puede utilizarse de forma segura hasta 4 veces, mientras la casa comercial VDW menciona que en conductos estrechos y curvos puede utilizarse 2 veces cada lima del sistema *Mtwo*. Por otro lado Balandrano y col.,<sup>24</sup> reportan un 24% de fracturas en el sistema *ProTaper* contra un 4% del sistema *Mtwo*, aunque su estudio fue realizado en cubos de acrílico que no tienen las condiciones de los dientes extraídos.

Con respecto a la modificación del foramen también Balandrano y col., apreciaron un 16% de transporte apical con el *ProTaper* y 12% en el sistema *Mtwo*. Esto coincide con lo mencionado por Alkota y col.,<sup>25</sup> que obtuvo la modificación apical en 50% de sus casos del sistema *Protaper*. Esto es concordante con nuestro estudio donde el mayor porcentaje de modificaciones apicales se dio con el sistema *ProTaper*, que seguramente es debido a la mayor rigidez de estas limas, en especial las de diámetro más grande.

A la luz de estos resultados es evidente que, además de los materiales y diseño de las limas rotatorias endodónticas, la destreza y habilidad del operador juega un papel importante en los resultados de la preparación de los conductos radiculares con los sistemas rotatorios. En este caso, la operadora, por ser su primer contacto con esta tecnología, tomó muchas precauciones y evitó la fractura de los instrumentos, aunque sí modificó el foramen apical de 7 conductos, es decir en una cuarta parte de la muestra total.

Llevando estos resultados a la práctica clínica, es claro que si se toman las debidas precauciones es posible evitar la fractura de los instrumentos rotatorios, además se debe de vigilar, en todo momento, la longitud de trabajo pues con facilidad se puede provocar la modificación del foramen apical.

## Conclusiones

Es de suma importancia tener los conocimientos suficientes sobre los sistemas rotatorios para el tratamiento de conductos, así como realizar prácticas preclínicas suficientes que prevengan los problemas más comunes que se dan durante su uso.

Es muy importante determinar con la mayor exactitud la longitud de trabajo, para evitar la sobre instrumentación de los conductos.

Los sistemas *ProTaper* y *Mtwo* mostraron conducta similar de uso, aunque con el primero de ellos se produjo mayor modificación de los forámenes apicales.

Es importante recalcar que el “factor humano personal” influye en los resultados del uso de los sistemas rotatorios endodónticos. Es decir, cada operador tiene una sensibilidad

particular que se manifiesta en la forma de utilizar los diversos instrumentos odontológicos, por tanto, también con los instrumentos mecánicos para el tratamiento de conductos. Quien se inicia en estas técnicas debe probar diferentes tipos y marcas de instrumentos para poder determinar cuál se adapta de mejor forma a sus manos, pero nunca dejar de lado los principios básicos de la conformación y limpieza de los conductos radiculares.

El desarrollo de las destrezas psicomotoras para utilizar los sistemas rotatorios endodónticos no parece ser complejo para los alumnos de pregrado, sin embargo es recomendable seguir investigando acerca de esta posibilidad, que puede brindar enormes beneficios y satisfacciones tanto a los que realizan los tratamientos de conductos como a los pacientes que los requieren.

## Referencias bibliográficas

- Burgos F. 2013. Aleación níquel-titanio en endodoncia. Universidad de Valparaíso Facultad de Odontología.
- Roberto Mario, De Toledo R. Sistemas rotatorios en endodoncia: Instrumentos de níquel titanio. Sao Paulo: Editorial Artes Médicas Latinoamérica; 2002.
- Sattapan B, Nervo GJ, Palamara JE, Messer HH. 2000. Defects in rotary nickel-titanium files after clinical use. *J Endod*; 26:161-5
- Parashos P, Gordon I, Messer HH. 2004. Factors influencing defects of rotary nickel-titanium endodontic instruments after clinical use. *J Endod*;30:722-5.
- Alapati SB, Brantley WA, Svec TA, Powers JM, Nusstein JM, Daehn GS. 2005 SEM observations of nickel-titanium rotary endodontic instruments that fractured during clinical use. *J Endod*;31:40-3. 20.
- Svec TA, Powers JM. 2002 The deterioration of rotary nickel-titanium files under controlled conditions. *J Endod*;28:105-7.
- Wei Xi, Ling Junqui, Jiang J, Huang X y Liu L. 2007 Modes of failure of ProTaper Nickel-Titanium rotary instruments after clinical use. *J Endod*; 33:275-279
- Yared GM, Bou Dagher FE, Machtou P. 2000 Cyclic fatigue of ProFile rotary instruments after clinical use. *Int Endod J*; 33:204-7
- Yared G, Bou Dagher FE, Machtou P. 1999. Cyclic fatigue of ProFile rotary instruments after simulated clinical use. *Int Endod J*; 32:115-9
- Peters OA, Barbakow F. 2002 Dynamic torque and apical forces of ProFile. 04 rotary instruments during preparation of curved canals. *Int Endod J*; 35:379-89
- Jiménez J.L, Calderón A.N, Tello B, Hernández H.M. 2014. Instrumentos rotatorios: su uso, separación y efecto en complicaciones endodónticas postoperatorias. *Revista Odontológica Mexicana*; 18 (1): 27-31
- Glossen C.R, Haller R.H, Dove SB, del Rio CE 1995. A comparison of root canal preparations using Ni-Ti hand, NiTi engine-driven, and K-Flex endodontic instruments. *JOE* 21, 146-51
- Kum KY, Spa'ngberg L, Cha BY, Il-Young J, Seung-Jong L, Chan-Young L. 2000 Shaping ability of three ProFile rotary instrumentation techniques in simulated resin root canals. *JOE* 26, 719-23
- Schafer E, Lohmann D 2002. Efficiency of rotary nickel-titanium FlexMaster instruments compared with stainless steel hand K-Flexofile-Part 1. Shaping ability in simulated curved canals. *International Endodontic Journal* 35, 505-13.
- Alcota M, Compán G, Salinas J.C, Palma AM. 2011. Estudio comparativo in vitro de la transportación del canal radicular, utilizando tres sistemas rotatorios de níquel-titanio: HERO Shaper, Protaper y RaCe. *Rev Fac Odontol Univ Antioq*; 23 (1): 9-21.
- González S, Duran F S, Mercade N y Roig. 2012 Centring ability and apical transportation after overinstrumentation with ProTaper Universal and ProFile Vortex instruments. *Inter Endod Jour*, 45, 542-551,
- ElAyouti A, Weiger R, Lo'st C 2001 Frequency of overinstrumentation with an acceptable radiographic working length. *JOE* 27, 49-52.
- Wrbas KT, Ziegler AA, Altenburger MJ, Schirrmeyer JF (2007) In vivo comparison of working length determination with two electronic apex locators. *Inter Endod Jour* 40,133-8.
- Stober EK, de Ribot J, Mercade M et al. 201. Evaluation of the Rayplex 5 and the Mini Apex locator: an in vivo study. *Journal of Endodontics* 37, 1349-52
- Shabahang S, Goon WW, Gluskin AH 1996. An in vivo evaluation of Root ZX electronic apex locator. *JOE* 22, 616-8.
- Dunlap CA, Remeikis NA, Begole EA, Rauschenberger CR 1998. An in vivo evaluation of an electronic apex locator that uses the ratio method in vital and necrotic canals. *JOE* 24, 48-50
- Lara J. Fractura por fatiga cíclica de instrumentos rotatorios en conductos curvos. Facultad de Estomatología de San Luis Potosí: 2010.
- Wolcott, S.; Wolcott, J.; Ishley, D.; Kennedy, W.; Johnson, S.; Minnich, S. & Meyers, J. 2006. Separation incidence of protaper rotary instruments: a large cohort clinical evaluation. *JOE*; 32(12):1139-41.
- Balandrano F, Hilú R, Pérez A. 2009. Evaluación de la conformación de conductos curvos simulados con los sistemas ProTaper Universal, Light Speed Extra y Mtwo. *Endodoncia*; 27(4):175-180.
- Alcota M, Compán G, Salinas J. C, Palma AM. 2011. Estudio comparativo in vitro de la transportación del conducto radicular, utilizando tres sistemas rotatorios de níquel-titanio: HERO Shaper, Protaper y RaCe. *Rev Fac Odontol Univ Antioq*; 23 (1): 9-21



SÉ LA MEJOR  
VERSIÓN DE TI MISMA

DESCUBRE LA  
COLECCIÓN  
2016



# Silicato tricálcico como material de retrobturación en ápicectomía

## Reporte de un caso clínico

Tricalcium silicate as a root end filling material in apical surgery a case report

### **Dr. Alberto Segovia Ramírez**

Cirujano Dentista, Universidad Autónoma de Nuevo León, Maestría en Endodoncia, Universidad Autónoma de San Luis Potosí. Certificado por el Consejo Mexicano de Endodoncia

### **Carlos Alberto Servín Tovar**

Universidad Autónoma de Nuevo León

## **Resumen**

**Introducción:** Se realiza un estudio observacional, descriptivo, reporte de un caso clínico con el objetivo de presentar los resultados obtenidos con el silicato tricálcico puro como material de retrobturación en la ápicectomía, en 2009 Septodont publicó el desempeño del silicato tricálcico puro. Las características son superiores a cualquier otro material utilizado en la ápicectomía con retro-obturación. **Método:** Se presenta paciente femenino de 62 años de edad con fístula, se logra resolver con abordaje quirúrgico, resección del tercio apical y retrobturación con silicato tricálcico puro Biodentine. **Resultados:** durante las citas de control, hasta 17 meses, a la exploración física y radiográfica se observa una evolución favorable sin presentar signos y síntomas. **Discusión:** La odontología basada en evidencias ha progresado, se tienen nuevos materiales a disposición con resultados verdaderamente beneficiosos. **Conclusión:** En este reporte de caso clínico se realizó la aplicación del silicato tricálcico puro como un material para la obturación retrógrada con los que se obtuvieron resultados significativos.

**Palabras clave:** *Silicato tricálcico,*

*Retrobturación, Ápicectomía.*

## **Abstract**

**Introduction:** in this observational study, descriptive case report in order to present the results achieve with pure tricalcium silicate material dental root end filling in ápicectomy, in 2009 Septodont public pure tricalcium silicate is performed. The characteristics are superior that other material used in root end filling. **Method:** female patient 62 years old with sinus tract are achieve to resolve with surgical approach, resection of the apical and root end filling Biodentine pure tricalcium silicate is presented. **Results:** Control during appointments until 17 months to clinical and radiographic examination a favorable evolution without signs and symptoms **Discussion:** Evidence-based dentistry has progressed and we have new materials available with truly favorable results. **Conclusion:** In this clinical case report we developed the application of pure tricalcium silicate as a material root end filling was achieved significant results.

**Key words:** *Tricalcium silicate, Dental root end filling, Ápicectomy.*

## Introducción

La cirugía periapical es un conjunto de pasos endodóncicos en la estomatología, mediante el que se realiza el corte del tercio apical para tratar al órgano dental por una lesión periapical persistente. En el proceso se considera la resección apical, limpieza del defecto óseo periapical y el sellado retrogrado del conducto dentario para cumplir el propósito inicial de la endodoncia.

Irvin J. Naidorf mencionó: “un buen cirujano sabe cómo cortar y un cirujano excelente sabe cuándo.”<sup>1</sup>

Cohen S. propone que la única indicación para una cirugía periapical es cuando el tratamiento endodóncico no quirúrgico aparentemente ha fracasado.<sup>1</sup>

Mientras que Canalda C. Siguen las 3 indicaciones propuestas por Frank.<sup>2</sup>

- 1.- Cirugía por errores de técnica.
- 2.- Cirugía por anomalías dentarias.
- 3.- Cirugía por patología dentaria.

Con las nuevas técnicas y exigencias clínicas la ápicectomía ha tenido cambios en las indicaciones para aumentar la tasa de éxito.

Rodríguez A. Sugiere las siguientes indicaciones.<sup>3</sup>

- Complicaciones anatómicas.
- Problemas iatrogénicos.
- Trauma.
- Necesidad de biopsia.
- Fracaso endodóncico.

- Conveniencia.
- Diagnóstico.
- Tratamiento de urgencia.
- Rodríguez R. simplifica las indicaciones en 6 apartados para la cirugía periapical.<sup>4</sup>
- Complicaciones anatómicas.
- Fracaso en el tratamiento endodóncico previo.
- Desarrollo apical incompleto.
- Reabsorciones radiculares externas e internas.
- Errores de procedimientos.
- Cirugía exploratoria.

Rodríguez R. menciona que se deberían de definir los auténticos errores quirúrgicos que provocarían una regresión de una lesión de origen endodóncico y propone la siguiente clasificación, que se debería usar como base para evaluar los resultados de los tratamientos.<sup>4</sup>

- **Clase A:** Representa la ausencia de lesión periapical, pero los síntomas, tras el abordaje no quirúrgico, no se han resuelto. Los síntomas son la única indicación para la cirugía periapical.
- **Clase B:** Representa la presencia de una pequeña lesión periapical sin defectos periodontales.
- **Clase C:** Representa la presencia de una gran lesión periapical que se extiende coronalmente, sin defectos periodontales.
- **Clase D:** Similar a la clase B o C pero con un defecto periodontal.
- **Clase E:** Similar a la clase B o C con un defecto periodontal que se extiende

hacia la lesión periapical.

- **Clase F:** Representa una lesión periapical con la pérdida completa de la cortical externa o interna.

Los materiales de retrobturación, han cambiado conforme las exigencias de utilizar materiales más innovadores, con resultados satisfactorios durante y después del procedimiento quirúrgico.

Los que se han utilizado a lo largo del tiempo en la odontología para una ápicectomía son:

MATERIALES PLÁSTICOS	MATERIALES INERTES
Amalgama	Inserciones de titanio
Ionómero de vidrio	Inserciones cerámica
Óxido de zinc eugenol	Cono de plata
Cementos Óxido de zinc (IRM, Súper EBA)	Papel de oro
Cavit	
Resina compuesta adhesiva / dentina	Silicato Tricálcico puro aleación de galio
Silicato Tricálcico puro	Incrustaciones cerámica
Mineral Trióxido Agregado	
Gutapercha	
Fosfato de zinc	

El propósito del material en la retrobturación es sellar el ápice radicular y las características ideales son:

- Fácil de preparar.
- Adaptarse a las paredes de la raíz (preparación retrógrada).
- No afectarse por la humedad.
- Tener biocompatibilidad.
- No reabsorbible.
- Evitar la microfiltración de los microorganismos y su productos en los tejidos perirradiculares.

- Dimensionalmente estable.
- Actividad anticariógena.
- No ser tóxico ni carcinógeno.
- No debe causar la pigmentación de la encía.
- No debe provocar parestesia.
- No debe corroer o ser electroquímicamente activo.
- Debe ser bactericida o bacteriostático.
- Visibilidad radiográfica.
- Se debe estimular cementogénesis.
- Debe ser bien tolerado por los tejidos periradicales sin reacciones inflamatorias.<sup>5</sup>

Los materiales de retro-obturación han evolucionado conforme avanza la odontología basada en evidencias. Hoy en día se tienen materiales con mejores resultados clínicos y radiográficos que ofrecen beneficios para la salud de los pacientes sin causar efectos adversos.

En este reporte de caso clínico, se seleccionó el material que actualmente satisface la mayor parte de las exigencias clínicas, radiográficas y que tiene poco tiempo en el mercado, silicato tricálcico puro, comercializado por la casa *Septodont* como Biodentine.

El Biodentine actúa como tejido dental que facilita la regeneración de los tejidos periodontales sin efectos adversos postoperatorios.

La composición del biodentine es silicato tricálcico ( $3CaO \cdot SiO_2$ ), carbonato de calcio ( $CaCO_3$ ), dióxido de circonio ( $ZrO_2$ ), cloruro de calcio dihidratado ( $CaCl_2 \cdot 2H_2O$ ), polímero hidrosoluble, agua ( $H_2O$ ).<sup>6,7</sup>

El silicato tricálcico, presente en el polvo y que es el principal componente, regula la reacción del fraguado, el carbonato de calcio es un relleno y el dióxido de circonio otorga la radiopacidad al Biodentine.<sup>7</sup>

El líquido contiene cloruro de calcio, que es un acelerador, el polímero hidrosoluble reduce la viscosidad del cemento y se basa en policarboxilato modificado que le da una alta resistencia a corto plazo, lo que reduce la cantidad de agua requerida para la mezcla, manteniendo así la fácil manipulación.<sup>7</sup>

El tiempo de fraguado del Biodentine, que va de entre los 6 y los 12 minutos, sus propiedades biocompatibles lo hacen un material ideal para emplearlo en retro-obturación, aunado a su resistencia mecánica que es de 131.5 MPa inicial, que al mes se estabiliza y llega a tener una resistencia mecánica similar a la dentina de 297 Mpa, que no presentan

otros cementos como el MTA.

Garrido M. y cols. presentaron un estudio de biocompatibilidad comparando Biodentin, Mineral trióxido agregado y óxido de zinc y eugenol, en tejidos subcutáneos. Demostrando la biocompatibilidad del silicato tricálcico puro al pasar 14 días con una inflamación de leve a insignificante.<sup>8</sup>

Según estudios realizados con el silicato tricálcico este cemento no es citotóxico, mutagénico, sensibilizante o irritante (Zhou et al, 2013; Rodriguez et al., 2014), y su pH alcalino de 12.3 tiene función antibacteriana.<sup>7</sup>

En otro estudio realizado por Correa M. y cols. mostraron los resultados de la microfiltración al comparar el tricálcico puro con el mineral trióxido agregado y el estudio demostró que el silicato tricálcico puro presentó microfiltración de 2.176 micras mientras que el MTA registro 2.686 micras, el

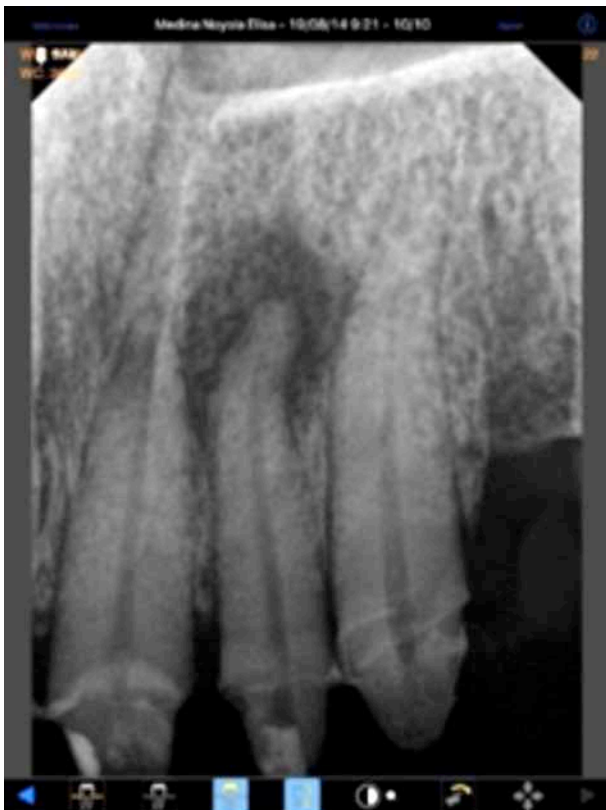

Fig. 1. 19 Agosto del 2014

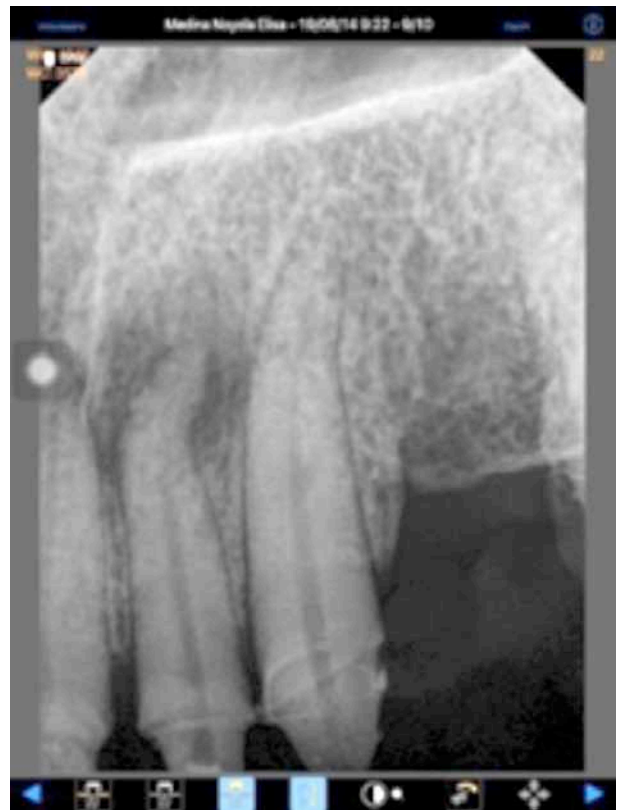

Fig 2. 19 Agosto del 2014

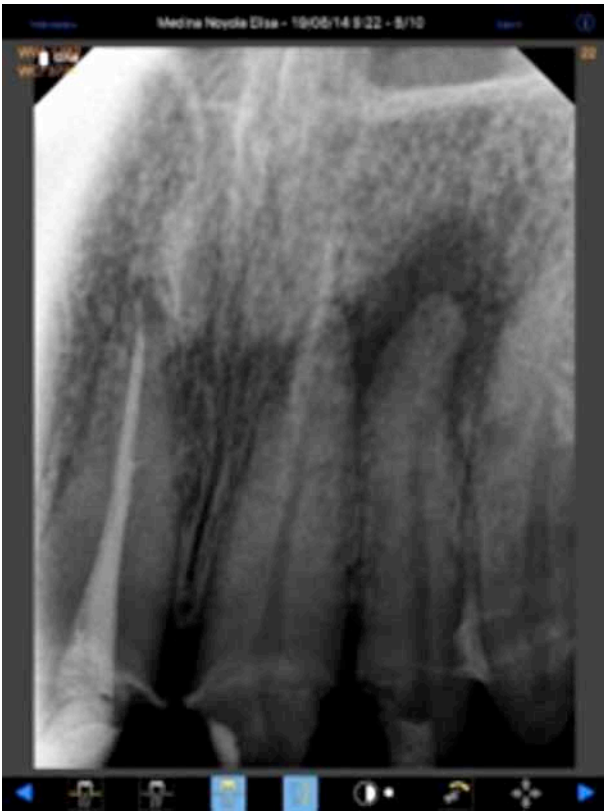

Fig 3. 2 de septiembre del 2014.

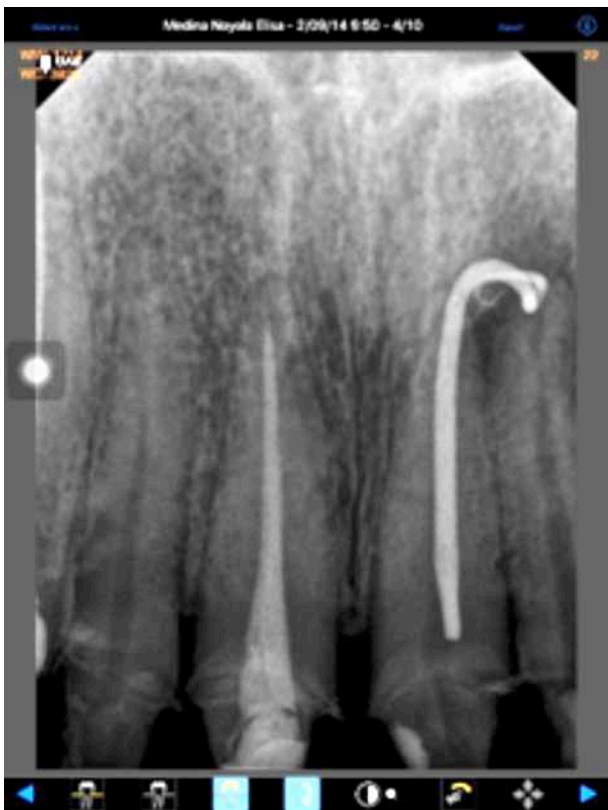

Fig. 4. 2 de septiembre del 2014.

Biodentine presenta una eficiencia mayor aunque no es estadísticamente significativa.<sup>9</sup>

### **Presentación del caso**

Acude a consulta paciente femenino de 62 años de edad con molestias en el órgano dental lateral superior izquierdo, la paciente refiere haber iniciado tratamiento de endodoncia en otro consultorio.

El motivo de la consulta el paciente refiere dolor en el lateral superior izquierdo y “una bolita en la encía”.

El padecimiento actual presenta dolor punzante en el órgano dental 22.

Al momento de la exploración física, se observan inflamación entre el órgano dental 21 y 22, aparentemente se observa un tracto sinuoso en la encía vestibular y apical del órgano dental 22, presenta dolor a la percusión horizontal y vertical, y a la palpación en vestibular del órgano dental afecto, pruebas de vitalidad sin respuesta.

En la exploración radiográfica se observa ensanchamiento del ligamento periodontal, una lesión radiolúcida difusa en el órgano dental 22 con relación al órgano dental 21 y 23. (Figs. 1, 2 y 3)

La exploración del tracto sinuoso con gutapercha calibre 30 y radiografía confirman el origen de la lesión periapical en el órgano dental lateral superior izquierdo. (Figs. 4 y 5)

En el operatorio endodóntico se confirma sospecha de diagnóstico de perforación lateral en el tercio apical (Fig. 6), por lo que se decide realizar procedimiento quirúrgico endodóntico de retrobturación con sellado de silicato tricálcico puro (Biodentine). (Fig. 7)

El control radiográfico de 17 meses muestra evolución favorable del caso. (Fig. 8)



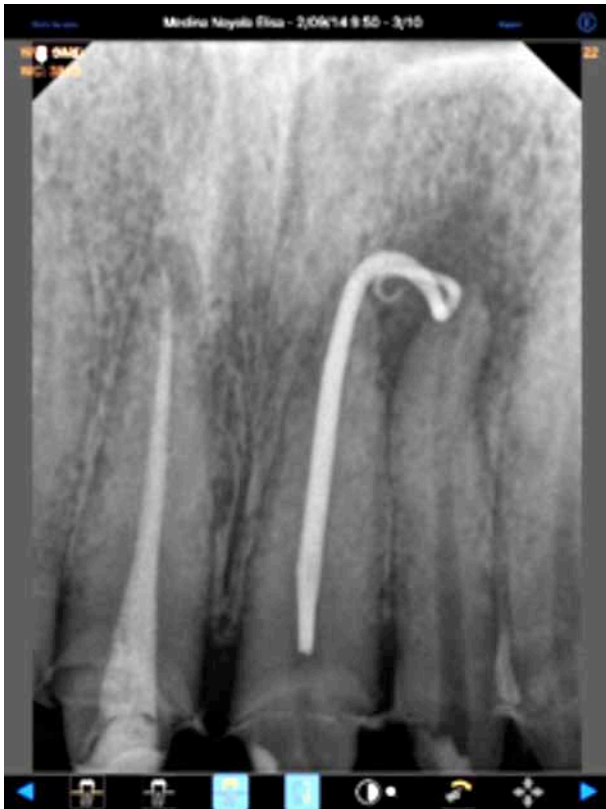

Fig. 5. 19 Agosto del 2014.

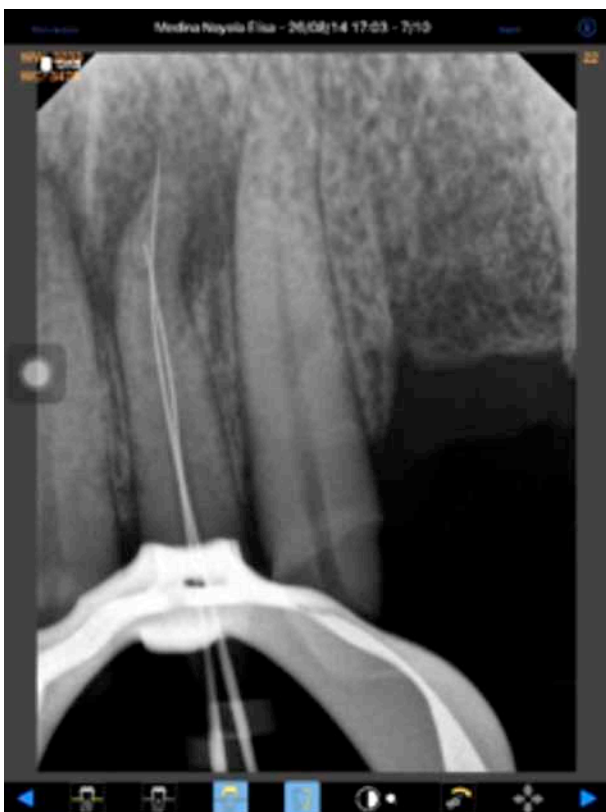

Fig. 6. 26 Agosto del 2014

## Resultados

Desde hace 17 meses en las citas de control se procedió a realizar la exploración física y los exámenes por imagen radiográficos, se observa una evolución favorable conservando el órgano dental sin presentar signos y síntomas.

## Discusión

La odontología basada en evidencias ha progresado en este último siglo y hay nuevos materiales a disposición con resultados verdaderamente favorables. Esto no significa que esté contraindicado el uso de los materiales anteriores que en su momento fueron la mejor solución al tratamiento quirúrgico endodóntico. La ápicectomía ha tenido cambios en los procedimientos y materiales para aumentar la tasa de éxito y cumplir con el objetivo principal de la endodoncia. El silicato tricálcico puro (Biodentine) es uno de los mejores materiales que se pueden emplear en retro-obturaciones apicales ya que tiene características clínicas y radiológicas comprobadas, así como una excelente biocompatibilidad e inducción.

## Conclusión

En este reporte de caso clínico se realizó la aplicación del silicato tricálcico puro como un material para la obturación retrógrada y se observó la remineralización dentinaria en el tercio apical, además de una regeneración en la zona periapical después de 17 meses.

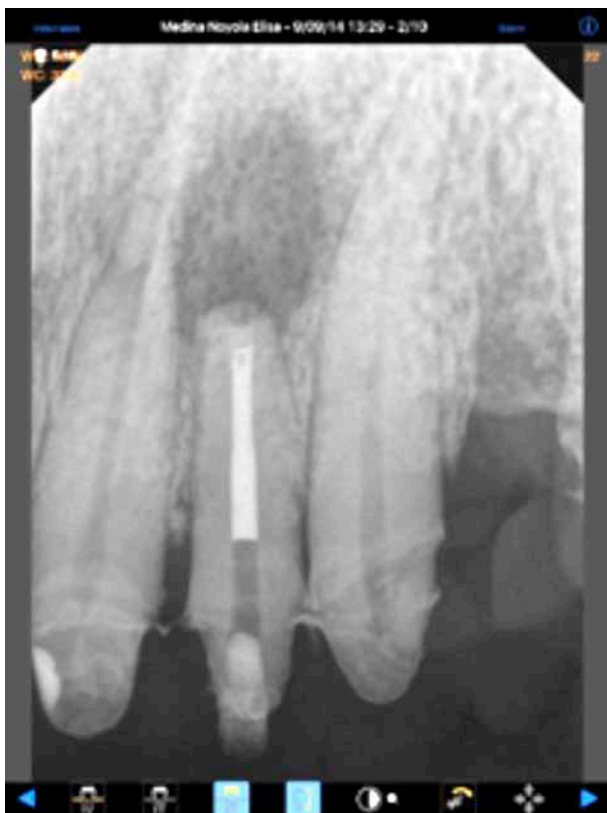

Fig. 7. 9 de septiembre del 2014

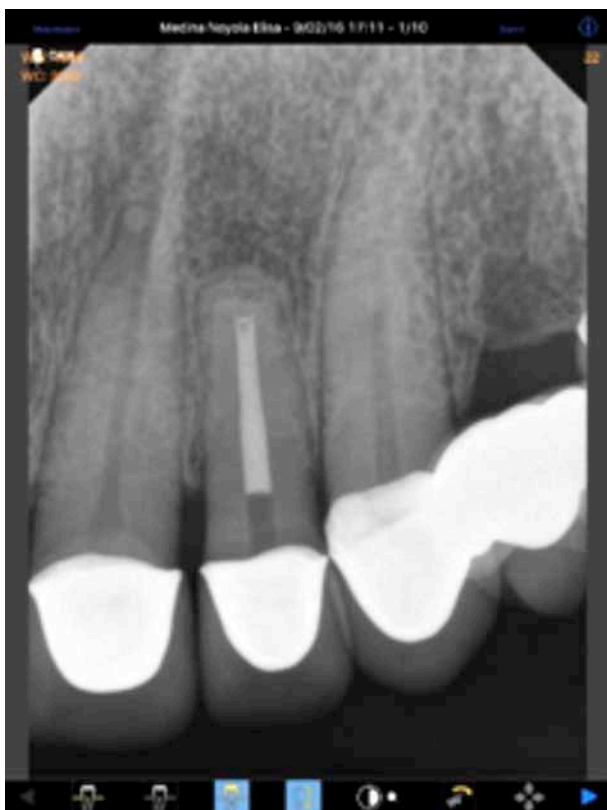

Fig. 8. control 17 meses. 9 de febrero del 2016

## Referencias bibliográficas

- 1.-Kenneth M. Hargreaves, Cohen S. Vías de la pulpa. En: cirugía periapical. 10ª ed. Madrid España: Elsevier Mosby, 2011: 680-721.
- 2.-Canalda C, Brau E, Endodoncia Técnicas clínicas y bases científicas. En: cirugía periapical. 3ª ed. Barcelona España: Elsevier Masson, 2014: 309-336.
- 3.-Rodríguez A. Endodoncia consideraciones actuales. En: cirugía endodóncica. 1ª ed. Actualidades Médico Odontológicas Latinoamérica. Caracas, Venezuela. (AMOLCA). 2003: 272-296.
- 4.-Rodríguez R, Torres D, Gutiérrez J. Puesta al día en cirugía endodóncica. Revista Secib On Line: ISSN 1697-7181. 2008; 1: 1 - 15
- 5.-Borisova T, Panov V, Peev S, Papanchev G . ROOT END FILLING MATERIALS REVIEW. Scripta Scientia Medicinae Dentalis, 2015; vol 1. 9-15.
- 6.-Cedillo J.1, Espinosa R. 2, Curiel R.. 2, Huerta A. Nuevo sustituto bioactivo de la dentina silicato tricálcico purificado. Revista RODIB Volumen II. Número 2. 2013; 1-12.
- 7.-Laborde J, Giani A, Cedrés C. Una nueva alternativa biocompatible: biodentine. A new biocompatible alternative: biodentine. Actas odontológicas-facultad de Odontología de la Universidad católica de Uruguay. Volumen XI/ número 1/2014; 11-16.
- 8.-Mori G, Teixeira L, De olivera D, Jacomini L, Da silva S. Biocompatibility evaluation of biodentine subcutaneous tissue of rats . JOE. Vol 40, number 9, 2014.
- 10.-Correa M, Castrillón N. Comparación de microfiltración apicocoronar entre MTA y Biodentine en dientes unirradiculares. [Comparison of micro-filtration apicocoronar between MTA and Biodentine in singlerooted teeth]. Revista académica del colegio de ciencias de la salud universidad San Francisco de Quito, USFQ. 2015; vol 1. 1-6.
- 11.-Laurent P, Camps J, De Meo M, Dejou J, About I. Introduction of specific cells responses to a Ca3SiO5-based posterior restorative material. Dent mater; 2008: 24(11):1486-94.



EN GRUPO DRD 3D®

**RENOVAMOS**  
**MODERNIZAMOS**  
**ACTUALIZAMOS**

**Nuestros Servicios**

- Radiología Dental Digital
- Tomografía Volumétrica Cone Beam
- Modelos Virtuales en 3D y Tradicionales
- Fotografía Clínica Digital y Estudios Orthokinéticos
- Anatomía Patológica y Patología Bucal

**Nuestros Servicios**

- Estereolitografía, modelos impresos en 3D
- Implantología Guiada por Computadora ISG®
- Aparatología para Ortodoncia, Ortopedia y Odontopediatría
- Análisis Cefalométrico Nemoceph® y Dolphing Imaging®
- Alineadores Dentales Proalign®



Continúa nuestra misión didáctica con espacios que difundan conocimiento...



...y adopción de nuevas tecnologías para la planificación y el Tratamiento dental.



Además, contamos con nuestra amplia gama de servicios.

Radiología Dental Digital y en 3D Express. Estudios para Ortodoncia Express.

Una sucursal cerca de usted



**DRD DIAGNÓSTICO 3D®**

**Del Dr. Antonio Gual Sill**

**INTERLOMAS**  
Blvd. Interlomas 5, P. B.  
5290.1084 // 5290.0226

**PEDREGAL SJ**  
C. Santa Teresa 13, N.3, L - 18  
5135.5425 // 5135.4221

**ECATEPEC**  
Av. Central 50, M. 44 L-7, P. B.  
5774.9280 // 5774.9283

**COAPA DRXD EXPRESS**  
Prol. Div. del Norte 4344, L - 30  
5678.4860 // 5677.5336

**DEL VALLE**  
Uxmal 805 - 5.  
5605.8652 // 5605.6531

**NEZAHUALCÓYOTL**  
S. Juana Inés 147 - P. B.  
2232.8084 // 2232.8085

**LINDAVISTA VALLEJO**  
Catz. Vallejo 1111, Local 23  
5567.7724 // 5567.7733

**IZTACALCO**  
Av. Río Churubusco No. 775  
5648.2256 // 5648.8493

**POLANCO**  
Ejercito Nal. 539 - 903  
5203.5169 // 5531.1787

www.dr3d.com  
www.dr3d.mx  
fb:/diagnostico.radiodental

APP DRD3D



"DRD Diagnóstico 3D", la "Esfera y el Ciclo 3D", "Diagnóstico Radiodental", "DRXD Express", "Grupo DRD 3D" y el total del la obra gráfica son marcas comerciales registradas por sus propietarios. Prohibida su reproducción parcial o total. © 2016, D. R. DRD Diagnóstico 3D®.

# Efectividad de tres irrigantes en la remoción de hidróxido de calcio en dientes extraídos

Effectiveness of three irrigators in the removal of calcium hydroxide in extracted teeth

**Lizbeth Alejandra Rodríguez Munguía**

**Daniela Morales Bravo**

**Carlos Erick Reyes Alvarado**

Estudiantes del Posgrado de Endodoncia. Universidad Veracruzana, campus Minatitlán.

**C.D.E.E. Norma Efigenia Flores Camacho**

Asesor

**Eliza Mireya Vázquez Rodríguez**

Profesor de carrera titular B, Facultad de Medicina, Universidad Veracruzana, campus Minatitlán.

## Resumen

Antes de la obturación es necesario limpiar la dentina de restos orgánicos e inorgánicos así como también de la medicación intraconducto para eliminar interfaces que podría comprometer el sellado de la obturación del conducto radicular.

**Materiales y métodos:** 90 dientes unirradiculares fueron instrumentados (K3 40/04 e irrigados con hipoclorito de sodio 2,5%). Se colocó hidróxido de calcio con agua destilada, se dejaron 15 días a temperatura ambiente inmersas en esponja floral. Se dividieron al azar y se irrigaron de acuerdo a: grupo A.- hipoclorito de sodio, grupo B.- EDTA y grupo C.- alcohol. Se seccionaron longitudinalmente y se observaron bajo microscopio.

**Resultados:** De manera general en la remoción de los tres irrigantes, mostraron un rango de mala remoción los primeros dos grupos y algunas muestras significativas en el último grupo fueron de rango leve y bueno, considerando que ninguno de los irrigantes obtuvo la limpieza adecuada.

**Conclusión:** Ningún irrigante eliminó completamente el hidróxido de calcio, sin embargo el alcohol fue mejor.

**Palabras clave:** *Hidróxido de calcio, remoción, hipoclorito de sodio, EDTA, alcohol etílico, irrigación manual.*

## Abstract

Before starting the obturation process, it is necessary to remove the organic and inorganic remains, as well every bit of the intracanal medication from the dentine in order to remove interfaces that could compromise the sealing of the obturation of the root canal

**Materials and methods:** Ninety single-rooted teeth were instrumented (K3 40/04 and irrigated with 2.5% sodium hypochlorite). Then, calcium hydroxide and distilled water are placed within the teeth and left for 15 days at room temperature immersed in floral foam. They were divided randomly and irrigated according to their group: Sodium hypochlorite for group A, EDTA for group B, and alcohol for group C. They were sectioned longitudinally and observed under a microscope.

**Results:** Overall, the first two groups showed a bad removal range, while the third one had some significant samples that showed a medium to good range, considering that none of the irrigants showed a proper cleaning.

**Conclusion:** No irrigants completely removed the calcium hydroxide, but nevertheless, the alcohol was the better of the three.

**Key words:** *Calcium hydroxide, removal, sodium hypochlorite, EDTA, ethyl alcohol, manual irrigation.*

## Introducción

El hidróxido de calcio es el agente antimicrobiano que con mayor frecuencia se ha utilizado como medicación intraconducto entre las citas en la terapia endodóntica.<sup>1</sup> Fue introducida por Hermann en 1920 como un agente de recubrimiento pulpar directo.<sup>2</sup> La duración óptima de esta medicación ha sido propuesta de 1 a 4 semanas.<sup>3</sup> La remoción completa de dicho agente es necesaria para permitir la máxima adherencia de cemento sellador a la pared del conducto radicular.<sup>4</sup> Se ha demostrado que los remanentes de hidróxido de calcio incrementa la filtración apical de la obturación de gutapercha con óxido de zinc y eugenol,<sup>5</sup> así también reduce la fuerza de adhesión de selladores a base de resinas<sup>6</sup> y de los selladores a base de silicón.<sup>7</sup> Pocos estudios se han llevado a cabo sobre la eficacia de la remoción del hidróxido de calcio con diferentes técnicas y agentes irrigantes.<sup>4</sup> Se han utilizado limas manuales y rotatorias,<sup>10</sup> activación ultrasónica pasiva,<sup>8</sup> así como también diferentes irrigantes como son hipoclorito de sodio, EDTA y ácido cítrico.<sup>9</sup> Se ha investigado los efectos del alcohol etílico, dentro del conducto radicular en los que observa una reducción de la tensión superficial del irrigante,<sup>11</sup> así también se ha utilizado como agente desecante previo a la obturación.<sup>12</sup> El propósito de este estudio es comparar la eficacia en la remoción del hidróxido de calcio con tres irrigantes (NaOCl, EDTA y alcohol) con la activación ultrasónica pasiva.

## Materiales y métodos

El presente estudio (transversal-observacional-descriptivo) evaluará la eficacia de tres irrigantes que son hipoclorito de sodio al 2 % (Viarzoni-t, Viarden, México), EDTA 17% (MD- Cleanser, META Biomed Korea) y alcohol 96° (Farmacia del ahorro, México), para la remoción de hidróxido de calcio durante el protocolo de irrigación final. El

### HIPOCLORITO DE SODIO TC

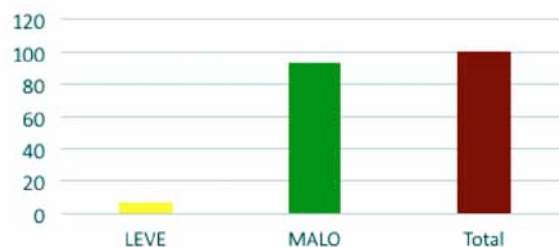


Tabla I. Hipoclorito de sodio tercio cervical.

### HIPOCLORITO DE SODIO TM

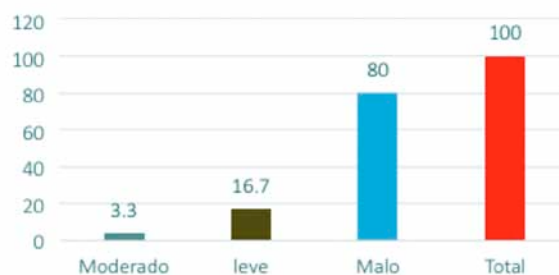


Tabla II. Hipoclorito de sodio tercio medio.

### HIPOCLORITO DE SODIO TA

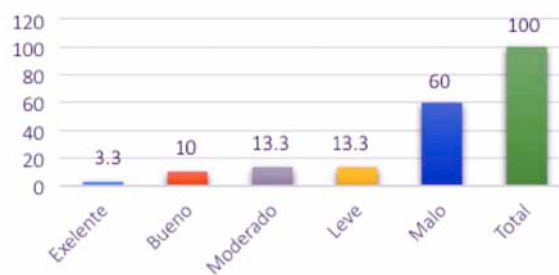


Tabla III. Hipoclorito de sodio tercio apical.

### EDTA TC

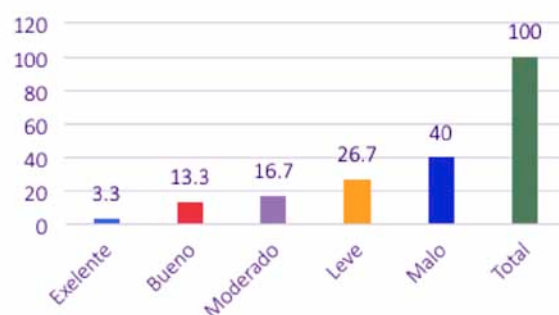

Tabla IV. EDTA tercio cervical.

universo de estudio fue de 90 dientes, los criterios de inclusión fueron: ápices maduros, raíz única, raíces rectas y sin defectos notables o morfología radicular anormal.

Se realizó un corte transversal de la corona con un mandril y disco de diamante (Skilful, Zhejiang Winking, China) a baja velocidad (Medidental, USA), para estandarizar la longitud de trabajo. Se realizó el acceso coronario (Medidental, USA) y se instrumentaron con sistema rotatorio 40/04 (K3XF, SybronEndo, Alemania) con una velocidad de 350-500 rpm con motor (Elements, SybronEndo, Alemania), se usó limas K #10 (K-file, Dentsply, Suiza) para patentizar y se irrigó con hipoclorito al 2% (Viarzoni, Viarden, México) con jeringa desechable de 10 ml (DL Médica, México) y aguja endoeze (EndoEze, Ultradent, USA). Se introdujo hidróxido de calcio (Viarden, México) y con agua inyectable (Irrigadual, México), con lima #10 (K-file, Dentsply, Suiza), se insertaron en una esponja húmeda (Oasis, México), a temperatura ambiente por 15 días. Se dividieron aleatoriamente en 3 grupos: grupo A: hipoclorito de sodio 2% (Viarzoni-t, Viarden, México), grupo B: EDTA (MD-Cleanser, META Biomed Korea) y grupo C: alcohol 96° (Farmacia del ahorro, México). Posteriormente, se realizó la remoción del hidróxido de calcio por medio de la técnica manual, con el irrigante de acuerdo al grupo establecido, con 10 ml de solución en cada conducto durante 5 minutos.

Las muestras se seccionaron longitudinalmente con un disco de carburo (Dentorium, USA) a baja velocidad (Medidental, México), después se dividió en tercios cervical, medio y apical. Se fotografiaron con un microscopio electrónico 2.5X (Prima dnt, Labomed, USA) con cámara digital (Réflex digital, cámara de video y adaptadores CCD con línea digital in-IVU S5), se estandarizaron en porcentajes, 0% mala eliminación, al 100% excelente, por cada tercio. Los resultados obtenidos fueron estandarizados, de acuerdo al autor Sami Alturaiki y Vimala, 2016.<sup>13</sup> Una vez vaciados los datos en las hojas de recolección

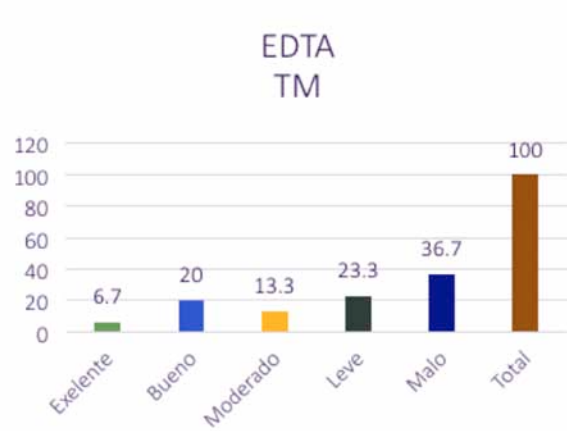


Tabla V. EDTA tercio medio.

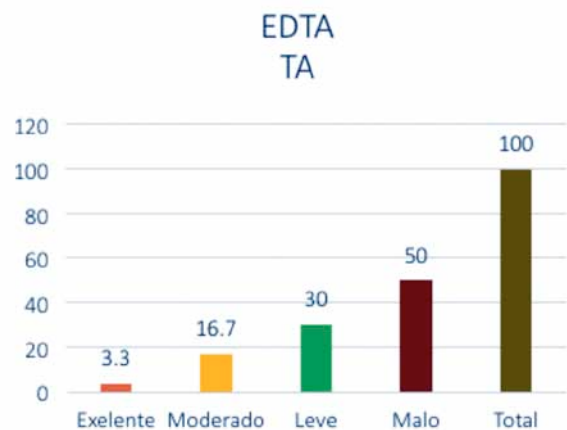


Tabla VI. EDTA tercio apical.

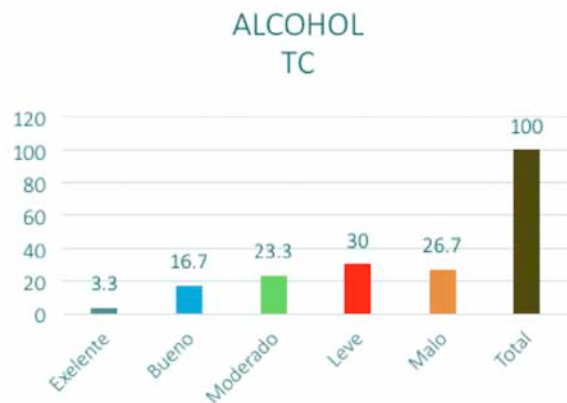


Tabla VII. Alcohol tercio cervical.

se capturaron en el programa de Office de Excel para posteriormente analizarlos con el programa SPSS 19.

## Resultados

De acuerdo al análisis estadístico, se ob-

servó que el hipoclorito de sodio tuvo una mala efectividad (60%) en la remoción de sus tres tercios. (Gráficas I a III)

De igual manera el EDTA (40%) no mostró diferencia significativa en el resultado, debido a que continuó con un patrón malo en cuanto a la remoción en sus tres tercios. (Gráficas IV a VI)

A diferencia de los dos primeros irrigantes, el alcohol exhibió una mejora en la remoción del hidróxido de calcio en los tercios cervical 30% y medio 36.7% con rango leve, sin embargo en el tercio apical mostró un 26.7% de rango bueno en la remoción. (Gráficas VII a IX)

A pesar de lo anterior, no existió diferencia significativa entre cada uno. (Gráfica X)

## Discusión

Lambrianidis y cols. evaluaron la efectividad de la remoción de hidróxido de calcio con diferentes vehículos, incluyendo la solución salina.<sup>13</sup> Balvedi menciona que el 45% del conducto mostraba medicamento tanto en la superficie y paredes a pesar de haber utilizado 3% de hipoclorito de sodio y 17% de EDTA como irrigantes.<sup>14</sup> Tasdemir compara distintas técnicas para la remoción de hidróxido de calcio, concluyendo que ninguna obtuvo la efectividad de limpieza.<sup>15</sup> Margelos revela que el uso individual de EDTA o NaOCl no presentan efectividad durante la remoción, pero de manera combinada y con una instrumentación manual presentaron mejor resultado.<sup>16</sup> Calt y Serper afirman que el uso de los irrigantes anteriores uno seguido de otro, resultan en una mejor remoción.<sup>17</sup>

## Conclusión

Los resultados de dicho estudio, concluyeron que ninguno de los tres irrigantes eliminó por completo el hidróxido de calcio remanente en el conducto. El alcohol mostró la mejor eliminación del compuesto.

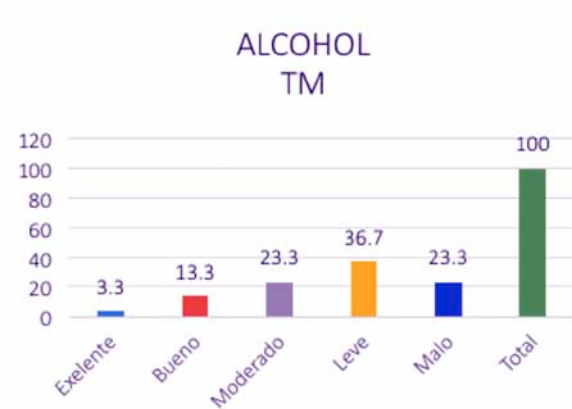


Tabla VIII. Alcohol tercio medio.

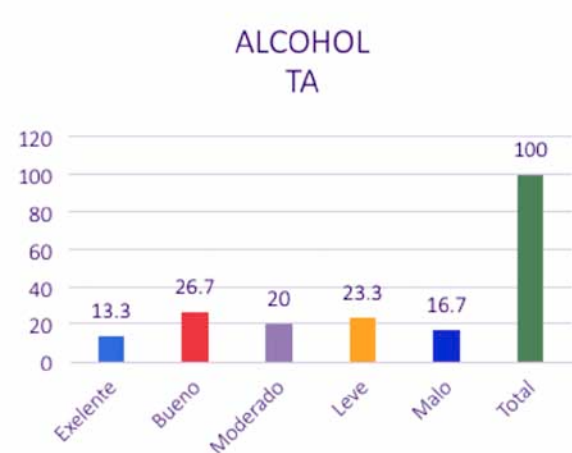


Tabla IX. Alcohol tercio apical. Fuente de resultado N= 30

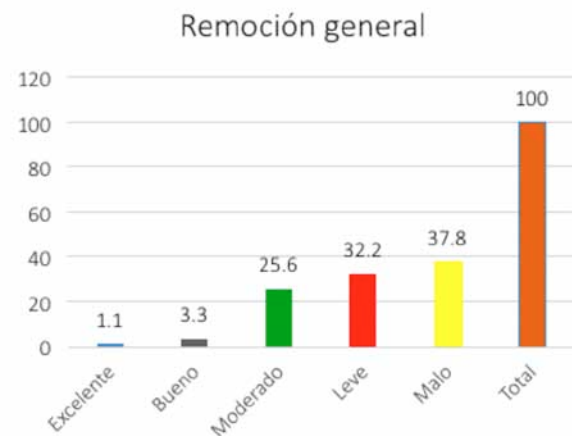

Tabla X. Remoción general.

## Referencias bibliográficas

- 1.-Itoh A, Higuchi N, Minami G y col. A survey of filling methods, intracanal medications, and instrument breakage. *J endod* 1999; 25(12): 823-4.
- 2.-Mohammadi Z, Dummer P.M. Properties and applications of calcium hydroxide in endodontics and dental traumatology. *Int Endod J* 2011; 44: 697-730.
- 3.- Siqueira J.F. Jr, Lopes H.P. Mechanisms of antimicrobial activity of calcium hydroxide: a critical review. *Int Endod J* 1999; 32(5): 361-9.
- 4.- Rödiger T, Vogel S, Zapf A, Hülsmann M. Efficacy of different irrigants in the removal of calcium hydroxide from root canals. *Int Endod J* 2010; 43: 519-527
- 5.-Kim SK, et al. Influence of Calcium hydroxide intracanal medication on apical seal. *Int Endod J* 2002; 35(7): 623-8.
- 6.-Barbizam J.V, Trope M, Teixeira EC, Tanomaru-Filho M, Teixeira FB. Effect of calcium hydroxide intracanal dressing on the bond strength of a resin-based endodontic sealer. *Brazilian Dental Journal* 2008; 19: 224-7.
- 7.- Contardo L, De Luca M, Bevilacqua L, Breschi L, Di Lenarda R. Influence of calcium hydroxide debris on the quality of endodontic apical seal. *Minerva Stomatologica* 2007; 56, 509-17.
- 8.- Kenne D.M, Allemang J.D, Johnson J.D, Hellstein J, Nichol BK. A quantitative assessment of efficacy of various calcium hydroxide removal techniques. *J Endodont* 2006; 32(6): 563-5.
- 9.-Cabrales Salgado R. J, Moura-Netto C, Kanako Yamasaki A, Natividade Cardoso L, Maranhão de Moura A.A, Prokopowitsch I. Comparison of different irrigants on calcium hydroxide medication removal: microscopic cleanliness evaluation. *Oral Surg Oral Med Oral Pathol Oral Radiol Endod.* 2009; 107 (4): 580-584
- 10.- Abou\_Rass M, Frank J, Patonai F.J. The effects of decreasing surface tension on the flow of irrigating solutions in narrow root canals. *Oral Surg Oral Med Oral Pathol Oral Radiol Endod* 1982; 53: 524\_6.
- 11.-Khademi A, Yazdizadeh M, Feizianfard M. Determination of the minimum instrumentation size for penetration of irrigants to the apical third of root canal systems. *J Endod* 2006; 32: 417-20.
- 12.- Freire de Paula A C, Brito-Júnior M, Araújo C. C. C, Sousa-Neto M D, da Cruz-Filho A M . Drying protocol influence on the bond strength and apical sealing of three different endodontic sealers. *Original Research Endodontic Therapy* 2016; 30.0050: 1590-1807.
- 13.-Preeti J, Vimala N, Lalitagauri M. An in vitro evaluation of calcium hydroxide medication removal using various irrigants and methods. *SRM journal of research in dental sciences* 2015; 30: 17-21
- 14.- Lambrianidis T, Margelos J, Beltes P. Removal efficiency of calcium hydroxide dressing from the root canal. *J Endod* 1999; 25: 85-8.
- 15.-Balvedi R.P, Versiani M.A, Manna FF, Biffi J.C. A comparison of two techniques for the removal of calcium hydroxide medicament from the root canals. *Int Endod J.* 2010; 43: 763-8.
- 16.- Tasdemir T, Celik D, Er K, Yildirim T, Ceyhanli KT, Yesilyurt C. Efficacy of several techniques for the removal of calcium hydroxide medicament from root canals. *Int Endod J* 2011; 44: 505\_9.
- 17.- Margelos J, Eliades G, Verdelis C, Palaghias G. Interaction of calcium hydroxide with zinc oxide- eugenol type sealers: a potencial clinical problema. *J Endod* 1997; 23: 43-8
- 18.- Calt S, Serper A. Dentinal tubule penetration of root canal sealers after root canal dressing whit calcium hydroxide. *J Endod* 1999; 25: 431-3.
- 19.-Kuga M C, Tanomaru-Filho M, Faria G, Só M. V. R, Galletti T, Bavello J. R. S. Calcium hydroxide intracanal dressing removal with different rotary instruments and irrigating with different solutions: a Scanning Electron Microscopy study. *Braz dent J.* 2010; 21(4): 310-313.
- 20.-Garrido Mori G, César Ferreira Á, de Souza Batista Á. R, Mauro de Siqueira A, Clapes Nunes D. Evaluation of the diffusion capacity of calcium hydroxide pastes through the dentinal tubules. *Braz Oral Res* 2009; 23 (2) : 113-8.
- 21.-Elisabeth Böttcher D, de Mello Rahde N, Soares Grecca F. Calcium hydroxide removal: Effectiveness of ultrasonic and manual techniques. *Rev Odonto Ciencia* 2012; 27(2):152-155.
- 22.-Vera J, Benavides García M, Moreno Silva E, Romero Viña M. Conceptos y técnicas actuales en la irrigación endodóntica. *Endodoncia* 2012; 30, (Nº1): 31-44.
- 23.-Zehnder M. Root Canal Irrigants. *J. Endod* 2006; 32: 389-398.
- 24.- Vázquez Alcaraz S. J, Olivares Ponce PN, Arriola Valdez AR, Díaz Tueme Alberto. Filtración bacteriana en dientes tratados endodónticamente con tres protocolos.
- 25.-Michael J. Jeansonne and Robert R White. A comparison of 2.0% chlorhexidine gluconate and 5.25 sodium Hypochlorite as antimicrobial endodontic irrigants. *JOE* 1994; 20 (6): 276-278.
- 26.-Estrela C, Estrela C. R. A, Barbin E L, Spanó J. C, Marchesan M A, Pécora J. D. Mechanism of action of sodium hypochlorite. *Braz Dent* 2002; 13(2): 113-117
- 27.-Ortavik D, Haapasalo M. Disinfection by endodontic irrigants and dressings of experimentally infected dentinal tubules. *Endodont traumatol* 1990; 6: 142-149
- 28.-Orstavik D, Pitt Ford (eds) *Essential endodontology* 2nd ed oxford, UK: Blackwell Munksgaard 2008 p, 135-96.
- 29.- Medina K. A. Visión actualizada de la irrigación en endodoncia: Mas allá del hipoclorito de sodio. *El Odontólogo invitado* 2001; 19: 1-8.
- 30.- Baquerizo Paye E. A. Análisis del Precipitado formado en interacción entre el hipoclorito de sodio y clorhexidina. *Editorial Ciencias Odontológicas Universidad de Guayaquil* 2014; 31.- Cameron JA. The effect of ultrasonic endodontics on the temperature of the root canal wall. *J Endod* 1988; 14: 554-9.
- 32.- Alturaiki S, Lamphon H, Edrees H, Ahlquist M. Efficacy of 3 different irrigation systems on removal of calcium hydroxide from the root canal: a scanning electron microscopic study. *J Endod* 2015; 41: 97-101



# Ayude a sus pacientes a lograr una vida **SIN DOLOR** por causa de la Hipersensibilidad Dental

**57%** de los adultos, sufre en algún momento de su vida **DOLOR** a causa de la Hipersensibilidad Dental<sup>1\*</sup>

**Sus pacientes confían en usted...** deles la solución avanzada que les permita cursar una vida sin temor al **DOLOR** por Hipersensibilidad.



Referencia: 1. The American Journal of Dentistry (ISSN 0894-8275); Franklin García-Godoy, DDS, MS, Dentin hypersensitivity: The effects of an arginine-calcium carbonate and fluoride desensitizing dentifrice; Volume 23, Special Issue A, May, 2010 - p. 2A;  
\*Addy M. Etiology and clinical implications of dentine hypersensitivity. Dent Clin No. Amer 1990;34: 503-14.

Aut. S.S.A. No. 63300202C4748

Para uso exclusivo del Odontólogo  
[www.colgateprofesional.com.mx](http://www.colgateprofesional.com.mx)

**Colgate®**



LA MARCA #1 RECOMENDADA POR ODONTÓLOGOS

# Posgrados de endodoncia en México

## Baja California

Universidad Autónoma de Baja California

**Escuela de Odontología Unidad Tijuana  
Centro Universitario de Posgrado  
e Investigación en Salud**

Calle Lerdo y Garibaldi S/N  
Col. Juárez, C.P.22390  
Tel. 01 (664) 638 42 75 posgrado  
Fax 01 (664) 685 15 31  
Maestra en Odontología Ana Gabriela Carrillo Vázquez  
Coordinadora del Posgrado de Endodoncia  
anagabriela@uabc.mx  
agvuabc@yahoo.com

Universidad Autónoma de Baja California

**Facultad de Odontología Campus Mexicali**

Av. Zotoluca y Chinampas s/n  
Fracc. Calafia C.P. 21040  
Mexicali, Baja California  
Tel. 01 (686) 5 57 32 68  
Fax. 01 (686) 5564008  
Dr. Gaspar Núñez Ortiz  
Coordinador del Posgrado de Endodoncia  
Tel. consultorio 01 (686) 554 26 63  
gaspanunez@yahoo.com  
angelita\_chavira@uabc.mx  
angelita\_chavira@yahoo.com

## Coahuila

Universidad Autónoma de Coahuila

**Facultad de Odontología**

Av. Juárez y Calle 17 Col. Centro  
C.P. 27000 Torreón, Coahuila  
Tel. 01(871) 713 36 48  
Dra. Ma. De la Paz Olguín Santana  
Coordinadora del Posgrado de Endodoncia  
posgradodeendodoncia@hotmail.com  
draolguin@hotmail.com

## Chihuahua

Universidad Autónoma de Ciudad Juárez

**Instituto de Ciencias Biomédicas  
Unidad Ciudad Juárez**

Anillo Envolvente del Pronaf y Estocolmo sin número  
C.P. 32310. Apartado Postal 1595-D, Ciudad Juárez,  
Chihuahua  
Tel. 01 (656) 6166404  
Directo 01 (656) 688 18 80  
Dr. Sergio Flores Covarrubias  
Coordinador del Posgrado de Endodoncia  
sflores@uacj.mx

## Distrito Federal

Universidad del Ejército y Fuerza Aérea

**Escuela Militar de Graduados en Sanidad  
Unidad de Especialidades Odontológicas**

Av. Cerrada de Palomas s/n #1113  
Col. Lomas de San Isidro  
México, D.F. Del. Miguel Hidalgo C.P. 11200  
01 (55) 5520-2079, ext. 2034 y 2035.  
0155 52940016 clínica 6. Ext.2044  
Dr. Serra Bautista  
Coordinador del Posgrado de Endodoncia  
dan.ser.r@hotmail

Universidad Latinoamericana

**Escuela de Odontología**

Gabriel Mancera 1402 Del. Benito Juárez.  
Col. Del Valle, México D.F. C.P. 03100  
Tel. 8500 8100, ext 8168  
Fax 8500 8103  
M.O. Elsa Cruz Solórzano  
Coordinadora del Posgrado de Endodoncia  
Zacatecas 344-305, Col. Roma C.P. 06700  
Del. Cuauhtémoc, México, D.F.  
Tel: 52 64 86 91, fax 56 72 08 38  
elsacruzsol@prodigy.net.mx

Universidad Nacional Autónoma de México

**Facultad de Odontología, División  
de Posgrado e Investigación**

Ciudad Universitaria, Del. Coyoacán  
México D.F., C.P. 04510  
Tel. 01 (55) 56 22 55 77, fax 56 22 55  
Mtro. César Alejandro Díaz De Ita  
Coordinador de la Especialidad  
cesardiazdeita@gmail.com

Universidad Tecnológica de México

**Facultad de Odontología**

Av. Marina Nacional 162, Col. Anáhuac  
México D. F., Del. Miguel Hidalgo, C.P. 11320  
Tel. 53-99-20-00, ext. 1037, Fax 53 29 76 38  
Dra. Marcela Aguilar Cuevas  
Directora Académica de Especialidades  
Dra. Yolanda Villarreal de Justus  
Coordinadora del Posgrado de Endodoncia  
yolanjustus@mexis.com

**Instituto de Estudios Avanzados  
en Odontología Yury Kuttler**

Calle Magdalena 37, Desp. 303, Col. Del Valle, C.P.  
03100, Del. Benito Juárez  
México, D. F.  
Tel- 01 (55) 55 23-98-55, fax. 52 82 03 21  
Dra. Lourdes Lanzagorta  
Coordinadora del Posgrado de Endodoncia  
dgutverg@att.net.mx

Universidad Intercontinental

**Facultad de Odontología. División de Posgrados**

Av. Insurgentes Sur 4303 Colonia Santa Úrsula Xitla.  
Tlalpan 14420. México D.F.  
Tel. 55-73-85-44; 5575-53-08  
Dr. Eugenio Moreno Silva  
Coordinador de la Especialidad de Endodoncia  
endogenio1988@prodigy.net.mx

## Estado de México

Facultad de Estudios Superiores Iztacala

**División de Investigación y Posgrado**

Av. De Los Barrios 1, Los Reyes Iztacala  
Tlanepantla Estado de México, C.P. 54090  
Tel. 56 23 13 97, 56 23 11 93 y 5556 2233; ext. 255,  
114, fax 56231387  
Esp. Juan Angel Martínez Loza  
Coordinador de la Especialización en  
Endoperiodontología  
Clínica de Endoperiodontología  
Teléfono: 5623 1397  
Fax: 5623 1193  
drjangel\_2@yahoo.com.mx

Universidad Autónoma del Estado de México

**Facultad de Odontología UAEM, Campus Toluca**

Paseo de Tolloacán y Jesús Carranza S/N, Col. Universidad,  
C. P. 50130, Toluca, Estado de México  
Tel. 01 722 217 90 70 y 01 722 217 96 07-Fax (posgrado)  
01722 2124351  
Dr. Laura Victoria Fabela González  
Coordinadora del Posgrado de Endodoncia  
ufabela@yahoo.com  
cpfodol@uamex.mx

## Guanajuato

Universidad del Bajío, A. C.

**Facultad de Odontología**

**Posgrado de Endodoncia**

Av. Universidad 602, Lomas del Campestre  
León, Guanajuato,  
C.P. 37150  
Tel. 01 (477) 718 53 56.  
Posgrado 01 (477) 718 50 42; fax 01 (477) 779 40 52  
Dr. Mauricio González del Castillo  
Coordinador del Posgrado de Endodoncia  
mgonzale@bajio.delasalle.edu.mx

Universidad Quetzalcóatl Irapuato

Bulevard Arandas 975, Col. Facc. Tabachines, C.P.  
036616, Irapuato, Guanajuato, C.P. 036615  
Tel. 01(462)62 45 065 y 01(462) 62 45 025  
Dra. Laura Marisol Vargas Velázquez  
Coordinadora del Posgrado de Endodoncia  
marisoldaniel@prodigy.net  
edmargor@yahoo.com.mx

## Jalisco

Universidad Autónoma de Guadalajara

**Facultad de Odontología**

Escorza 526-A, Esq. Monte Negro, Col. Centro. C.P.  
44170, Guadalajara, Jalisco  
Tel- Fax-01(33) 3 6 41 16 06  
Tel. 01 (33) 38 26 24 12 y 01 (33) 38 25 50 50, ext-4021  
y 01 33 36 10 10 10, ext. 4021  
Dr. Alberto Rafael Arriola Valdéz  
Coordinador Académico de la Especialidad de  
Endodoncia  
elarriola@megared.net.mx  
vetovolador@hotmail.com  
Envío de correspondencia  
Av. Providencia 2450-302, C.P. 44630,  
Guadalajara, Jalisco  
Tel. 01(33)3817-1632 y 33

Universidad de Guadalajara

**Centro Universitario de Ciencias de la Salud**

Edificio "C" Juan Díaz Covarrubias S/N, Esq. José Ma. Echauri, Col. Independencia, C.P. 44340, Guadalajara, Jalisco  
 Tel. 01 (33) 36 54 04 48 y 01 (33) 36 17 91 58, fax Dirección 01 33 361708 08  
 Dr. José Luis Meléndez Ruiz  
 Coordinador del Posgrado de Endodoncia  
 melendez75@hotmail.com  
 brihuega@cucs.udg.mx  
 Dr. Raúl Brihuega (la universidad puede recibir la información)

**Michoacán****Universidad Michoacana de San Nicolás de Hidalgo****Facultad de Odontología**

Desviación a San Juanito Itzicuaru S/N, Morelia, Michoacán, Salida a Guadalajara. Km. 1,5, Ave. San Juanito Itzicuaru  
 Morelia, Michoacán  
 Tel. y fax 01-443 3 27 24 99  
 Dra. María de la Luz Vargas Purecko. Coordinadora del Posgrado de Endodoncia. maricookies@hotmail.com  
 Envío de correspondencia: Beatriz Aguirre Medina. Calle Benito Juárez 756. Col. Industrial. C.P. 58000. (Beatriz Aguirre Medina, secretaria). Morelia, Mich.

**Nayarit****Universidad Autónoma de Nayarit****Facultad de Odontología****Unidad Académica de Odontología**

Ciudad de la Cultura Amado Nervo, C.P. 63190, Tepic, Nayarit  
 Tel. 01 (311) 2 11 88 26  
 Dra. María Luz Vargas Purecko  
 Coordinadora del Posgrado de Endodoncia  
 mary\_cookies@hotmail.com  
 Atención al director Dr. M. O. Julio César Rodríguez Arámbula  
 julrod@nayar.uan.mx  
 Tel. 01 311 2 13 80 70  
 Envío de correspondencia: At'n: Beatriz Aguirre Medina  
 Calle Benito Juárez 756  
 Col. Industrial C.P. 58000

**Nuevo León****Universidad Autónoma de Nuevo León****Facultad de Odontología**

Calle Eduardo Aguirre Pequeño y Silao, Col. Mitras Centro, C.P. 64460, Monterrey, Nuevo León  
 Tel. 01 81 83 48 01 73 y 01 81 83 46 77 35, fax 01 (81) 86 75 84 84  
 Dr. Jorge J. Flores Treviño  
 Coordinador del Posgrado de Endodoncia  
 jffloresendo@hotmail.com

**Oaxaca****Universidad Autónoma Benito Juárez Oaxaca****Facultad de Odontología**

AV. Universidad S/N, Col. Ex. Hda. de 5 Señores, C.P. 68000, Oaxaca, Oaxaca  
 Tel. 01 951 1448276  
 odontologia@uabjo.com.mx  
 Dra. Eva Bernal Fernández  
 Coordinadora del Posgrado de Endodoncia  
 Escuela de Medicina  
 Av. San Felipe del Agua S/N  
 Col. San Felipe, C.P. 70231  
 Oaxaca, Oaxaca  
 Dra. Ma. Elena Hernández Aguilar  
 Tel. 01 951 5161531  
 hame65@yahoo.com.mx

**Querétaro****Universidad Autónoma de Querétaro****Facultad de Medicina****Coordinación de Licenciatura y Posgrados en Odontología**

Clavel # 200 Fracc. Prados de la Capilla Querétaro, Qro. México  
 Teléfono: +52(442) 192-1200 ext. 6217  
 Dr. Roberto Gustavo Sánchez Lara y Tajonar  
 Coordinador del programa. Especialidad en Endodoncia  
 rsanchezlara@uaq.edu.mx

**Centro de Estudios Odontológicos de Querétaro**

Ejército Republicano 119-2. Col. Carretas. C.P. 76050, Querétaro, Qro.  
 Tel. 01(442) 2237270  
 Dra. Sandra Díaz Vega  
 Coordinadora de Endodoncia  
 coqro@prodigy.net.mx  
 divesandra@yahoo.com.mx

**San Luis Potosí****Universidad Autónoma de San Luis Potosí****Facultad de Estomatología**

Dr. Manuel Nava 2, Zona Universitaria, C.P. 78290, San Luis Potosí, San Luis Potosí  
 Tel. 01 444 8 17 43 70  
 fax 01 444 826 24 14  
 Dr. Héctor Eduardo Flores Reyes  
 Coordinador de Posgrado  
 heflores@uaslp.mx  
 jmharisla@fest.uaslp.com  
 Dr. Daniel Silva Herzog Flores (Permiso)  
 Coordinador del Posgrado de Endodoncia  
 lmontalvo@uaslp.mx  
 Envío de correspondencia  
 Cofre de Perote 249, Col. Lomas 3ª. Secc. C.P. 78210, San Luis Potosí, San Luis Potosí  
 Tel. 01 444 825 21 58  
 dsilva@uaslp.mx  
 dsilva\_herzog@yahoo.com

**Sinaloa****Universidad Autónoma de Sinaloa****Facultad de Odontología****Unidad de Posgrado**

Blvd. Universitarios y Av. de las Américas s/n. Ciudad Universitaria  
 Culiacán Rosales, Sinaloa. C.P. 80013.  
 Tel. 01 667 712 38 19 ext. 105  
 Dra. Gloria Yolanda Castro Salazar  
 Coordinadora del Posgrado de Endodoncia

**Tamaulipas****Universidad Autónoma de Tamaulipas****Facultad de Odontología**

Centro Universitario Tampico-Madero, Av. Adolfo López Mateos S/N, Col. Universidad, C.P. 89337, Tampico Madero, Tamaulipas  
 Tel. 01 (833) 241 2000, ext. 3363  
 Dr. Carlos Alberto Luna Lara  
 Coordinador del Posgrado de Endodoncia  
 cluna@edu.uat.mx

**Tlaxcala****Universidad Autónoma de Tlaxcala****Escuela de Odontología**

Av. Lira y Ortega S/N, Tlaxcala, Tlaxcala, C.P. 90000  
 Tel. 01 (222) 240 28 75  
 Dr. Armando Lara Rosano  
 Coordinador del Posgrado de Endodoncia  
 Envío de correspondencia  
 Madrid 4920-101  
 2ª. Secc. De Gabriel Pastor  
 C.P. 72420, Puebla, Puebla  
 01-(22) 240 28 75

**Yucatán****Universidad Autónoma de Yucatán****Facultad de Odontología****Unidad de Posgrado e Investigación**

Calle 59, Costado Sur del Parque de La Paz, Col. Centro, C.P. 97000, Mérida, Yucatán  
 Tel. 01 999 924 05 08, ext. 117, fax 01 999 9 23 67 52  
 Dr. Marco Ramírez Salomón  
 Coordinador del Posgrado de Endodoncia  
 mramir@prodigy.net.mx

# Filiales de la Asociación Mexicana de Endodoncia Colegio de Especialistas en Endodoncia

## Colegio de Endodocistas de Baja California, A. C.

Dra. Perla Noemí Acevedo Rivera

José Clemente Orozco No. 2340-106. Zona Río,  
C.P. 22320, Tijuana, Baja California. Tels. 01 684 634-39-98  
mmi\_acevedo@hotmail.com

## Colegio de Endodocistas del Estado de Coahuila , A.C.

Dr. Luis Méndez González

Bldv. Jesús Valdéz Sánchez No. 536-37, Plaza España,  
C.P. 25000, Saltillo, Coahuila  
Tels. 01 844 4161692  
01 844 1384112

## Colegio de Endodoncia de Chihuahua, A.C.

Dr. Guillermo Villatoro Pérez

Ojinaga, No. 808-309, Col. Centro C.P. 31000  
Chihuahua, Chihuahua  
Tel. 01 614 4154571  
Cel. 01 614 1846827  
villadelatoro@hotmail.com

## Asociación de Ciudad Juárez A.C.

Dra. Laura Elisa Ramírez

Paseo Triunfo de la República No. 2825. Local No. 14-A  
Plaza Aries, C.P. 32310  
Cd. Juárez, Chihuahua  
Tel. . 01 656 611-42-47 y 639-12-18  
dralausolis@hotmail.com

## Grupo Endodóntico de Egresados Universitarios, A.C.

Dra. Amalia Ballesteros Vizcarra

Calle Holbein, No. 217-1103 y 1104, Col. Noche Buena,  
México, Distrito Federal  
Tel. 01 555 563 8274  
Llamar después de las cinco de la tarde  
amaliaballesterosv@prodigy.net.mx

## Asociación Duranguense de Especialistas en Endodoncia, A.C.

Dr. Raúl Sánchez Cáceres

Zarco, No. 501 Nte., zona centro, C.P. 34000,  
Durango, Durango  
Tel. 01 618 8133481  
adeedgo@yahoo.com.mx

## Colegio de Endodoncia del Estado de México , A.C.

Dra. Mireya García Rojas Paredes

21 de Marzo 202-A. Centro,  
C.P. 50040. Toluca, Edo. de México  
endomire@hotmail.com

## Colegio de Endodoncia de Guanajuato , A.C.

Dr. Carlos Rangel Sing

Av. de la Torres No. 1103-102 Col. Jardines del Moral. C.P. 37160.  
León, Guanajuato  
Tels. 01 718 71-60 y 717 59-85  
gcanave@hotmail.com

## Sociedad Jalisciense de Endodoncia, A.C.

Dra. Gisella Cañaveras Zambrano

López Cotitla No. 2004. Col. Obrera Centro 2219-A.  
C.P. 44140. Guadalajara, Jalisco  
Tels. 01 33 3615 74-09 y 98-04  
045 333 9558 238  
calderonpapias1@hotmail.com

## Asociación de Egresados de la Especialidad de Endodoncia de la Universidad de Guadalajara, A.C.

Dra. Mayela Isabel Pineda Rosales

Francisco Javier Gamboa 230, SJ Col. Arcos Sur C.P. 44150,  
Guadalajara, Jalisco  
Teléfonos  
01 333 36159804  
01 333 36157409  
endo\_mayela@yahoo.com.mx  
drcta@yahoo.com.mx

## Asociación de Endodoncia de Michoacán, A. C.

Dr. Edgar Hugo Trujillo Torres

Guadalupe Victoria No. 358, Col Centro Histórico,  
C.P. 58000,  
Morelia, Michoacán  
Tels. 01 443 3 17 54 16  
drhugott@hotmail.com  
drhugott@yahoo.com.mx

---

**Colegio de Endodoncistas del Estado de Morelos, A.C.**

---

Dr. Roberto Rodríguez Rodríguez

Mariano Escobedo No. 9, Col. La Selva, C.P. 62270  
Cuernavaca, Morelos  
Tels. 01 777 31 39 661  
01 777 311 62 38  
rdguezmtz@yahoo.com.mx

---

**Asociación de Endodoncia de Nayarit, A.C.**

---

Dr. Eusebio Martínez Sánchez

P. Sánchez No. 54, 1er. piso, esquina con Morelos, Col. Centro,  
C.P. 63000, Tepic, Nayarit  
Tel. consultorio 01 311 2138070  
01 311 2128388  
01 311 2148955  
martinez@ruc.uaNo.mx

---

**Asociación de Endodoncia de Nuevo León, A.C.**

---

Dra. Fanny López Martínez

Calle Hidalgo No. 2425, Despacho 403, Col. Obispado,  
Monterrey, Nuevo León  
Tel. 01 81 8318 6802 y 01 81 1497 9914  
fannylopezendoodoncia@yahoo.com

---

**Asociación Oaxaqueña de Endodoncia, A.C.**

---

Dr. José Carlos Jiménez Quiroz

Xicoténcatl No. 903, Col. Centro, C.P. 68000  
Oaxaca, Oaxaca  
Tel. 01 951 514 5193  
Cel. 045 9511 21 2443  
qyuiroz.127@hotmail.com

---

**Colegio de Endodoncia del Estado de Puebla, A.C.**

---

Dra. Leticia Helmes Gómez

23 Sur 702-A. Despacho 101. Col. Centro.  
Puebla, Puebla  
Tel. 01 222 24 80408  
letty\_helmes@hotmail.com

---

**Grupo de Estudios de San Luis Potosí**

---

Dr. Jorge Ramírez González

Cuauhtémoc No. 378. Col. Moderna. C.P. 78233  
San Luis Potosí, S.L.P.  
Tels. 01 444 811 0262, 444 833 2269  
colendo.slp@gmail.com

---

**Asociación Sinaloense de Especialistas en Endodoncia, A.C.**

---

Dr. Abel Montoya Camacho

Mariano Escobedo No. 147 Sur. Col. Centro, C.P. 81400  
Guamuchil, Sinaloa  
Tels. 01 673 7 32 59 11  
drabelm@hotmail.com

---

**Asociación de Endodoncia del Estado de Sonora, A.C.**

---

Dr. Rodolfo Fuentes Camacho

C. Hidalgo. No. 328 Ote. Esquina con Puebla  
Col. Centro, C.P. 85000  
Ciudad Obregón, Sonora  
Tels. 01 644-414 76-53 y 133 08-32  
endoroifofo@hotmail.com

---

**Colegio de Endodoncistas del Norte de Tamaulipas, A.C.**

---

Dr. Antonio Herrera de Luna

Madero 115-A. Col. Centro,  
Reynosa, Tamaulipas. C.P. 88500.  
Tel. 8999 225407 y 28444  
cemes@prodigy.net.mx

---

**Colegio de Endodoncistas del Sur de Tamaulipas, A.C.**

---

Dr. Francisco Escalante Arredondo

Av. Alvaro Obregón No. 212. Col. 1o de Mayo.  
Cd. Madero, Tamaulipas. C.P. 89400.  
Tel. consultorio 01 833 215 11-59 y 09-31  
franciscoescalante@hotmail.com

---

**Asociación Tabasqueña de Endodoncia, A.C. (ATEAC)**

---

Dra. Ma. Eugenia Ortiz Selley

Calle Cedros No. 215. Col. Lago Ilusiones  
C.P. 88070. Villahermosa, Tabasco.  
Tel. 01 (993) 351 22 24 y 3148801

---

**Colegio de Endodoncistas del Sureste, A.C.**

---

Dr. Alejandro Gómez Palma

Calzada del Centenario No. 572-A  
Colonia Isabel Tenorio  
Tel. 01 (999) 983 83 265 86/ 983 83 90940  
alexgp04@hotmail.com

---

**Asociación Salvadoreña de Endodoncistas (Centroamérica)**

---

Dr. Rafael Ernesto Palomo Nieto

5a. Calle Poniente y Pasaje de los claveles 54. Lomas Verdes. Col.  
Escalón, San Salvador, El Salvador. C.A.  
503 2264-4922  
503 2264-4923

# Mesa Directiva 2015-2017

## Consejo Directivo

### PRESIDENTA

Dra. Elisa Betancourt Lozano

### VICEPRESIDENTE

Dr. Mauricio González del Castillo Silva

### TESORERO

Dr. José Luis Piedra Quejero

### PRO TESORERO

Dr. Joel Guzmán Villarreal

### SECRETARIA PROPIETARIA

Dra. Mary Jean McGrath Bernal

### SECRETARIO PROPIETARIO

Dr. Roberto Storey Montalvo

### SECRETARIO SUPLENTE

Dra. Idalia Rodríguez Delgado

Dra. Diana López Cantú

## Comisiones especiales

### COMISIÓN DE HONOR Y JUSTICIA

Dr. Luis Raúl García Aranda

Dr. Armando Hernández

### COMISIÓN DE ADMISIÓN

Dr. Jaime Barahona Baduy

Dra. Sonia Canto Solís

### COMISIÓN DE SERVICIO SOCIAL PROFESIONAL

Dr. Víctor Francisco Martínez Rodríguez

Dra. María Eugenia Ortíz Selley

Dr. Susano Contreras

### COMISIÓN DE PLANIFICACIÓN

Dra. Elisa Mesa

Dra. Emma Curiel

### COMISIÓN DE ASUNTOS Y RELACIONES INTERNACIONALES

Dra. Yolanda Justus

Dr. Pedro Ortíz

Dr. David Jaramillo

### DE PUBLICIDAD Y PRENSA (DIFUSIÓN)

Dr. Edgar Hugo Trujillo

## COMISIÓN DE ESTUDIOS CIENTÍFICOS

### Comisión Científica

Dr. Alberto Arriola

Dr. Alberto Díaz Tueme

### Comisión del Premio Nacional de Investigación

Dr. Jorge Flores Treviño

### Comisión de Educación Continua

Dra. Briseida Rojas Huerta

### Comisión de Presentaciones Orales y Posters (Carteles), durante el Congreso Nacional

Dra. Elma Vega

Dr. Gabriel Alvarado

Dra. María Eugenia López Villanueva

### Comisión del Grupo de Estudio para la presentación del examen de certificación que incluye el Seminario de actualización virtual en Endodoncia

Dra. Arely Tamez de Benítez

Dr. Alejandro Podolsky

Dr. Enrique Chagollán

### Comisión de revista

Dr. Marco Ramírez Salomón

### Comisión de Regeneración Endodóntica

Dr. Juan Leonardo Moctezuma

Dr. Rubén Rosas

Dr. Antonio Herrera

Dra. Briseida Rojas Huerta

### Comisión de Biblioteca AME

Dra. Lourdes Lanzagosta Rebollo

Dr. Benjamín Briseño

## COMISIÓN DE PERITOS PROFESIONALES

Dr. Manuel Sánchez Vite

## COMISIÓN DE REGLAMENTOS Y ESTATUTOS

Dr. Juan José Alejo

## OTRAS COMISIONES

### Comisión de Relación con ADM

Dr. Alcides Benítez

### Comisión de Relación con Postgrados

Dr. Sergio Flores Covarrubias


PREMIUM  
QUALITY

STYLUS®



 @AhKimPechMX

 /AhKimPechMX



MÁSCARA  
FACIAL

**Ah-Kim-Pech®**

Todo en Ortodoncia...



"Este producto ha sido fabricado bajo los controles establecidos por un Sistema de Gestión de Calidad aprobado por Bsi. Certificación conforme a los requisitos de la norma ISO 13485:2003, certificado de BSI N° FM 621265."

[www.ahkimpech.com](http://www.ahkimpech.com)

© Todos los Derechos Reservados 2015.

"Centro de Distribución Ahkimpech S.A. de C.V." Stylus®

Simplicidad con una dorada  
**multitud de beneficios**

- + Seguridad
- + Flexibilidad
- + Tecnología
- Tiempo



NEW  
PRODUCT

wave • one<sup>®</sup>  
GOLD



+  
WE  
KNOW  
ENDO.