

Endodoncia

A C T U A L

LIDERAZGO DE VANGUARDIA E INNOVACIÓN



41 Años

Raíz supernumeraria con dilaceración en un primer molar mandibular: reporte de un caso

Procedimientos clínicos para facilitar la localización de los conductos radiculares

Radiopacidad del Cemento Portland adicionado con diferentes sustancias radiopacas para su uso en perforaciones radiculares

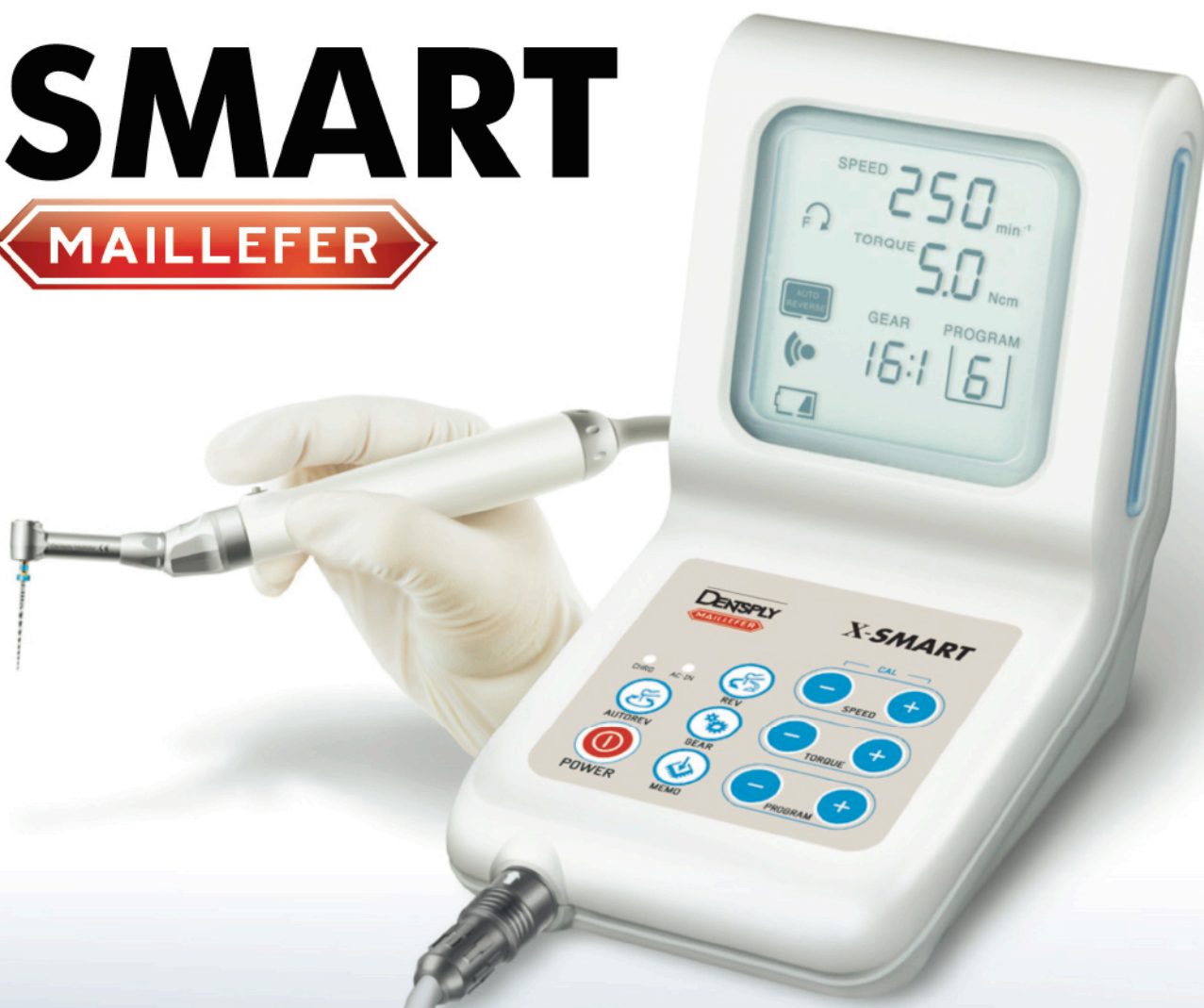Análisis fisicoquímico de la interacción hipoclorito de sodio y clorhexidina

\$150.00 M.N.
\$ 18.00 USD

ISSN 1870-5855
www.latindex.com
www.imbiomed.com

X-SMART

MAILLEFER



Mayor Seguridad, Mayor Control

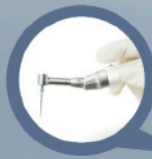Endodoncia Rotatoria
I N T E L I G E N T E

DENTSPLY
MAILLEFER

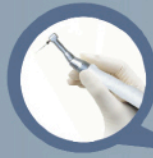Para información llame al 5587-64-88
o desde el interior al teléfono
SIN COSTO 01-800-506 96 30
www.dentsply.com.mx



+ Compacto



+ Ligero



+ Fácil de Usar

DENTSPLY

MAILLEFER

ENDO4YOU

NUEVO PROPEX[®] II

- ✓ Pantalla a color para facilitar su visualización.
- ✓ Control acústico.
- ✓ Batería recargable.
- ✓ Tecnología multifrecuencia.
- ✓ Totalmente automático.



Mayor seguridad, mayor control, calidad Maillefer.

FUNDADOR Y EDITOR HONORARIO
C.D.E.E. José Luis Jácome Musule

EDITOR
M.en O. Marco A. Ramírez Salomón

COMITÉ EDITORIAL
M. en O. Gabriel Alvarado Cárdenas
M. en O. María Eugenia López Villanueva
M.A.E. Elma Vega Lizama
C.D.E.E. Claudia Marcela Palacios Garza

CONSEJO EDITORIAL
C.D.E.E. Germán Valle Amaya
C.D.E.E. Eugenio Moreno Silva
Dr. Luis R. García Aranda
C.D.E.E. Enrique Padilla Gutiérrez
C.D.E.E. Ana Luisa Herrera Ojeda

DIRECCIÓN ADMINISTRATIVA AME
Ejército Nacional 650-302, Col. Polanco,
Del. Miguel Hidalgo, C.P. 11550, México, D.F.
Tel. y fax: 55-31-99-06 y 55-31-73-79
Correo electrónico: endojacomeciero@yahoo.com.mx

Directorio

DIRECTOR GENERAL
Edgar Molina Miranda

DIRECTOR ASOCIADO
José Sábát Martínez

EDITOR EN JEFE
Lic. Juan Manuel Robles
juanmarob@yahoo.com.mx

DISEÑO
Ricardo Hernández Soto
DIRECTOR DE OPERACIONES
Leonor Martínez

GERENTE ADMINISTRATIVO
Maricarmen Ata

PUBLICIDAD
Sandra Haddad
publicidad.odontologia@cablevision.net.mx

CONTABILIDAD
Rubén Chávez

ASISTENTE EDITORIAL
Verónica Hernández Segura

ASISTENTE OPERATIVO
José Luis Gómez Zamudio

DISTRIBUCIÓN
D.F.
Felipe Flores Durán

PACHUCA
Silvia Mejía

MICHOACÁN
Eduardo Pacheco

CHIHUAHUA
Gonzalo Climaco

YUCATÁN, QUINTANA ROO Y CAMPECHE
Érica Quiroz Ortega

SUSCRIPCIONES
Olimpia Van Tovar
Héctor Sánchez
Silvia Mejía
María Esteban

Endodoncia Actual. Año. 8. Núm. 1. Febrero- Mayo 2013. Es una revista cuatrimestral editada por Editorial Digital, S.A. de C.V. Boulevard A. López Mateos núm. 1384, 1er. piso, Col. Santa María Nonoalco, C.P. 03910. Tels. 5611 2666/ 5615 3688, México D.F. Editor Responsable: Juan Manuel Robles. Reserva de Derechos al Uso Exclusivo No. 04-2004-o71515352800-102. ISSN:1870-5855. Ambos otorgados por el Instituto Nacional de Derechos de Autor. Permiso SEPOMEX: PPO91134. Licitud de Título y Contenido otorgado por la Comisión Calificadora de Publicaciones y Revistas Ilustradas de la Secretaría de Gobernación en trámite. El contenido de los artículos y ensayos publicados son responsabilidad exclusiva de sus autores y no reflejan necesariamente la postura de los editores. Queda estrictamente prohibido la reproducción total o parcial por cualquier medio impreso o electrónico del contenido sin previa autorización por parte de los editores. Suscripción anual \$400.00. Suscripción para el extranjero USD 125.00. Precio de venta al público \$150.00.

www.odontologiaactual.com

Endodoncia Actual esta indizada en IMBIOMED y su versión a texto completo se encuentra en:

www.imbiomed.com

Editorial

Estimados Compañeros Endodoncistas

A escasos días de culminar la administración 2011-2013, la cual tuve el gran honor de dirigir y con gran satisfacción lograr algunos objetivos.

Trazar proyectos para poder culminarlos en sólo dos años en ocasiones se vuelven difíciles, debido a circunstancias del tiempo y distancia así como coordinar agendas de uno y otro lado. Lo mas difícil es despegarse de nuestra consulta particular.

Dando continuidad principalmente a proyectos que se hayan quedado atrasados de anteriores administraciones, así como organizar dos eventos nacionales académicos, fueron nuestra prioridad.

Dentro de la parte académica se trazó un programa para estos dos congresos, tocar temas que involucraran el manejo clínico de principales problemas de nuestra consulta particular: Retratamiento Endodóntico no Quirúrgico; Diagnóstico con manejo tecnológico de vanguardia CBCT; Manejo Quirúrgico Endodóntico. Fueron los principales temas de profesores de gran renombre, clínicos 100% prácticos y objetivos.

Culminaremos en el gran destino turístico de San José del Cabo, Baja California Sur, que por primera vez nos recibe, y es en este marco de nuestro XLII Congreso Nacional de Endodoncia, donde se anunciarán grandes cambios para nuestra Asociación.

Cambios que sin duda nos llevarán a tener una posición académica y social frente a nuestras comunidades así como centros educativos que marcarán un parteaguas en nuestro medio Odontológico. Celebremos en nuestro congreso de Los Cabos, con nuestros asociados e invitados, la enseñanza y aprendizaje así como el intercambiar ideas con nuestros colegas, relajémonos en uno de los mejores destinos turísticos en el mundo.

Pasamos la estafeta y deseamos la mejor de las suertes a la siguiente administración, que sin duda lo harán mucho mejor....

El periodo llega a su fin...

Muchas Gracias

José Armando Hernández Mejía

CONTENIDO

CASO CLÍNICO

4

Raíz supernumeraria con dilaceración en un primer molar mandibular: reporte de un caso

Dilacerated supernumerary root in mandibular first molar: a case report

Eduardo Gómez Pizano, Brissa Itzel Jiménez Valdés

PRÁCTICA CLÍNICA

10

Procedimientos clínicos para facilitar la localización de los conductos radiculares

Carlos E. Koloffon I.

ARTÍCULO DE INVESTIGACIÓN

22

Radiopacidad del Cemento Portland adicionado con diferentes sustancias radiopacas para su uso en perforaciones radiculares

Priscila Alejandra Rosas Solís, Norma Lorena Morín Alcázar, Rafael Emiliano Quintanar Zúñiga, Eduardo Llamosas Hernández

ARTÍCULO ORIGINAL

30

Análisis fisicoquímico de la interacción hipoclorito de sodio y clorhexidina

Physical-chemical analysis of the interaction sodium hypochlorite and chlorhexidine

Benigno Miguel Calderón Rojas, Martín Alberto Loeza Ramírez, Héctor Ruiz Reyes, Gerardo Morán López, Mario Armando Gómez Hurtado, Gabriela Rodríguez García

36

Posgrados de endodoncia en México

38

Filiales de la Asociación Mexicana de Endodoncia

40

Mesa Directiva 2011-2013

Raíz supernumeraria con dilaceración en un primer molar mandibular: reporte de un caso

Dilacerated supernumerary root in mandibular first molar: a case report

E.E Eduardo Gómez Pizano

Integrante del Staff Docente del Posgrado de Endodoncia de la Universidad Autónoma del Estado de México.

E.E Brissa Itzel Jiménez Valdés

Coordinadora del Posgrado de Endodoncia de la Universidad Autónoma del Estado de México.

Resumen

Los primeros molares mandibulares pueden tener raíces adicionales localizadas bucalmente (*radix paramolaris*) o lingualmente (*radix entomolaris*). Se denomina dilaceración a la presencia de una curvatura abrupta de más de 90° contenida a nivel de la unión amelocementaria o en cualquiera de los tercios radiculares. Este reporte muestra un caso inusual de una dilaceración a nivel del tercio apical contenida en una raíz supernumeraria distolingual de un primer molar mandibular permanente, ilustrando la importancia de una minuciosa exploración radiográfica inicial.

Palabras clave: Dilaceración, *radix entomolaris*, raíz supernumeraria, *radix paramolaris*.

Abstract

Mandibular first molars may have additional roots located buccally (*radix paramolaris*) or lingually (*radix entomolaris*). Dilaceration is a term to name the presence of a sharp curvature of more than 90° located at the cemento-enamel junction or within any radicular third. This report shows an unusual case of a dilaceration to the apical third level contained in a distolingual supernumerary root of a permanent mandibular first molar, illustrating the importance of a thorough initial radiographic examination.

Keywords: Dilaceration, *radix entomolaris*, supernumerary root, *radix paramolaris*.

Introducción

La anatomía radicular y configuración del sistema de conductos de los primeros molares mandibulares permanentes, puede llegar a ser muy variada (1-3). La *radix entomolaris* (RE), descrita por primera vez por Carabelli (4) (1844), es una raíz adicional localizada distolingualmente principalmente en los primeros molares inferiores, aunque también ha sido encon-

trada en terceros y segundos molares, siendo menor la frecuencia en estos últimos (5).

Su etiología sigue siendo desconocida, pero se cree que factores externos durante la odontogénesis, así como factores raciales de tipo genético influyen sobre su presencia (6). Es clara su prevalencia en algunas etnias con rasgos mongoloides (japonesa, thai, aleutiana, china, esquimal, indo-americana) con una frecuencia de entre 5-30% (6,7), mientras que en otros grupos étnicos se ha reportado una prevalencia de 3-5% (afroamericanos,

hindúes, eurasiáticos, caucásicos) (6).

Algunos estudios reportan que la RE se presenta de manera bilateral con una alta frecuencia (50-67%) (8,9); otros, determinan que existe predilección por el lado izquierdo de la mandíbula (10). Incluso se ha reportado mayor incidencia en el lado derecho para hombres y en el izquierdo para mujeres (10,11).

La gran mayoría de las raíces y sistemas de conductos radiculares de los molares mandibulares contiene cierto grado de curvatura (1-3,12-15). Dentro de las variaciones anatómicas que pueden modificar el ángulo de dicha curvatura se encuentra la *dilaceración* (DI), término utilizado por primera vez por Tomes en 1848 (16) definiéndolo como una desviación en la relación lineal de la corona de un diente con su raíz. Según algunos autores, el criterio para denominar una curvatura como DI es que el ángulo sea de 90° o más en relación al eje longitudinal del diente (17-20), aunque en otros tiempos, el término fue aplicado cuando la curvatura era de más de 20° y se encontraba en el tercio apical de la raíz (21).

Una DI radicular puede desarrollarse a partir de la unión amelocementaria o a nivel del tercio coronal, medio o apical de la raíz (18-22). Su mayor frecuencia es en dientes permanentes, sin embargo, puede ocurrir también en temporales (17).

Los estudios de prevalencia no muestran predilección por ningún sexo y se ha reportado que la frecuencia en primeros molares mandibulares es de 2.2-5.6% (18-22), teniendo como causa principal un trauma dento-alveolar en la dentición temporal con la consecuente afección del germen dentario permanente. La curvatura se genera cuando la porción mineralizada del germen dentario es desplazada de tal forma que la porción por mineralizar es forzada a desarrollarse en ángulo en relación a ésta (17). También se han atribuido factores mecánicos, infecciosos, patológicos e incluso idiopáticos,

sobre todo en dientes posteriores en donde la incidencia de traumatismo es muy baja (17-20). Puede encontrarse de forma bilateral en el mismo maxilar, pero es muy raro encontrar dilaceraciones en ambos maxilares simultáneamente (23-25).

Aunque la DI radicular es la más común, es también frecuente encontrarla en la corona de dientes anteriores permanentes debido a la incidencia de trauma dental en los dientes deciduos (17), en la mayoría de las ocasiones es clínicamente evidente en dientes parcial o totalmente erupcionados.

La DI radicular requiere de un examen radiográfico adecuado (20); la radiografía periapical tomada desde diferentes angulaciones es la de elección para estos casos (17). Las DI que se encuentran en un plano perpendicular al haz de rayos X (en sentido mesiodistal) son visibles radiográficamente y fáciles de detectar; las que se localizan en el mismo plano en el que incide el haz de rayos X (en sentido bucolingual) son muy características y tienen un aspecto de “ojo de buey” o “diana”, fácilmente distinguible y prácticamente imposible de confundir con otras anomalías. El espacio del ligamento periodontal que rodea la DI se observa como un halo radiolúcido, mientras que la radiopacidad se incrementa en el segmento radicular con relación al resto del diente (17).

La presencia de una raíz supernumeraria con una curvatura notoria, y conductos radiculares de longitudes fuera del promedio, pueden complicar el tratamiento de conductos e incluso provocar el fracaso endodóntico. De igual forma, procedimientos como la extracción o el movimiento ortodóntico del órgano dentario podrían considerarse de alto grado de dificultad (17,19,26).

Se presenta a continuación el caso clínico de un tratamiento de conductos radiculares de un órgano dentario 46 (FDI) con características anatómicas inusuales: la presencia de una raíz supernumeraria distolingual (*radix entomolaris*) con una curvatura abrupta

en el tercio apical (*dilaceración*).

Reporte de caso

Paciente masculino de 20 años de edad referido de la clínica de operatoria dental de la Facultad de Odontología de la Universidad Autónoma del Estado de México a la Clínica de Posgrado de Endodoncia con queja principal: dolor nocturno, espontáneo, punzante, localizado en el órgano 46 (FDI). Durante el interrogatorio, la existencia de antecedentes de trauma dental o maxilofacial fueron negados por el paciente.

A la exploración clínica se comprobó la ausencia de inflamación extra e intraoral.

Pruebas de Sensibilidad Pulpar	
Frío	(+)
Calor	(+)
Pruebas Periodontales	
Percusión vertical	(+)
Percusión horizontal	(+)
Palpación	(-)
Oclusión	(+)
Sondeo (sin evidencia de bolsa periodontal Ve o Li).	

De acuerdo a los datos anteriores, se de-

terminó como diagnóstico pulpar pulpitis irreversible sintomática y tejido apical normal como diagnóstico periapical (27). Radiográficamente (Fig. 1A) se observa una corona completa con material radiopaco que abarca una cavidad ocluso-mesial. A nivel radicular, la raíz distal llama particularmente la atención por presentar una *zona radiopaca circular con centro radiolúcido a nivel apical*, por lo que se decide obtener dos radiografías con diferente angulación: mesioradial (MR) y distoradial (DR) las cuales ayudaron a localizar la curvatura en la raíz distolingual condirección linguobucal (Figs. 1B y 1C) identificándola como *dilaceración*.

Tratamiento

Se procedió a realizar tratamiento de conductos explicando al paciente la dificultad técnica que implicaba la presencia de la curvatura abrupta en la raíz distolingual. Como la radiografía MR ofrecía una vista adecuada de todos los conductos, se determinó que esa angulación sería utilizada durante todo el procedimiento.

Después de lograr una anestesia efectiva y aislamiento con dique de hule, se realizó el acceso endodóntico localizando las entradas de los conductos mesiobucal (MeBu), mesiolingual (MeLi), distobucal (DiBu) y distolingual (DiLi). La conductometría fue determinada con ayuda de un localizador electrónico de foramen Mini Apex Locator (Sybron Endo, Sybron Dental, Anaheim, CA) (Fig. 1D).

Instrumentación y obturación del sistema de conductos

Después de establecer la longitud de trabajo, los conductos fueron instrumentados coronalmente con fresas Gates-Glidden (GG) (Dentsply-Maillefer) del #5 al #1 secuencialmente, el tercio apical de los conductos MeBu, MeLi y DiBu se instrumentó utilizando limas K-flexofile (Dentsply-Maillefer, Ballaigues, Switzerland) hasta un diámetro #35, finalizando su preparación con el retroceso.

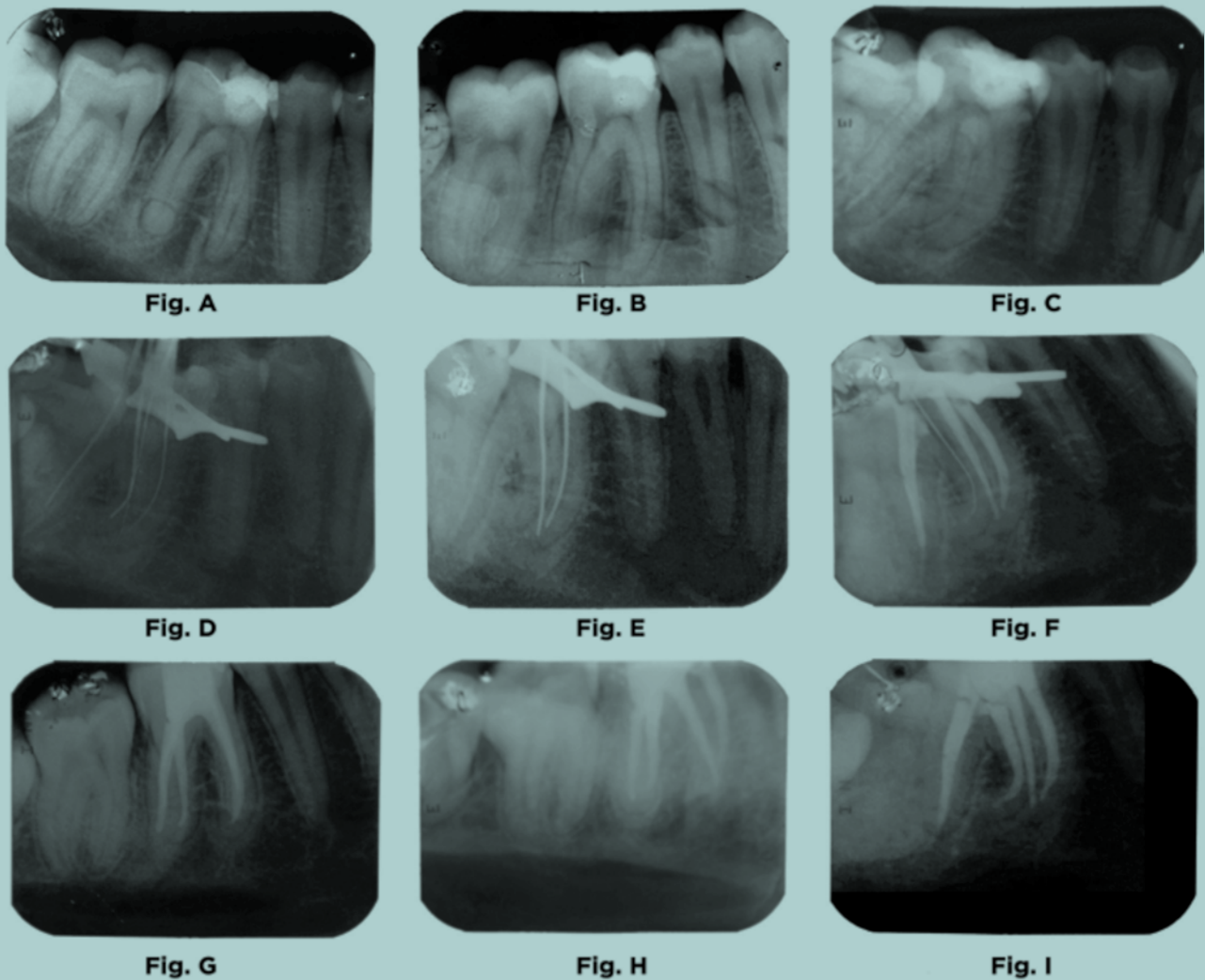


Fig. 1. Radiografías que muestran la secuencia del tratamiento. A) Rx distoradial, se observa el conducto dentario inferior y la imagen característica de una dilaceración en sentido linguobucal. B) Rx ortoradial. C) Rx mesioradial. D) Conductometría tentativa. E) Rx mesioradial con limas en los conductos MeLi y MeBu. F) Rx mesioradial en los conductos MeLi, MeBu y DiBu obturados, lima de conductometría en el conducto MeLi. G) Rx final ortoradial. H) Rx final distoradial. I) Rx final mesioradial.

El tercio apical del conducto DiLi no fue instrumentado durante esa cita, únicamente fue verificada su permeabilidad con limas C-Pilot precurvadas (VDW, München, Germany) del #6 al #10 secuencialmente y se tomó una radiografía MR (Fig. 1F).

En una cita posterior, se instrumentó el tercio apical con limas K-flexofile hasta un diámetro #25, para la conformación del tercio apical y medio se utilizaron las limas 10.04, 15.05, 20.06, 25.06 y 25.07 del sistema rotatorio de níquel-titanio Mtwo (VDW GmbH, München, Germany). Para la obturación fue empleado un cono de gutapercha 25.07 de Mtwo como punta principal y conos de gutapercha FF y FM como puntas accesorias con cemento sellador de conductos tipo Grossman Roth 8.

Se empleó técnica de condensación lateral para los conductos MeBu, MeLi y DiBu. En todo el procedimiento, el irrigante de elección fue NaOCl al 5.25% utilizando una jeringa hipodérmica de 5 ml. y una punta de irrigación Endo-eze (Ultradent Products, Inc. South Jordan, UT).

Finalmente fue colocada una obturación temporal de ionómero de vidrio y se le dieron las indicaciones al paciente en relación a la pronta rehabilitación protésica.

Discusión

En el presente reporte se describe el diagnóstico y tratamiento de un primer molar mandibular con dilaceración en el tercio

apical de una raíz supernumeraria (RE) que de acuerdo a la literatura (18), es más frecuente que se observe en los tercios medio y coronal radicular.

De acuerdo a la clasificación de De Moor (28), la presencia de *radix entomolaris* correspondió al tipo 3 en base a la curvatura de la raíz (17) y a un tipo A en relación a la localización de la porción cervical de la raíz (29) (Tabla I).

Tabla I. Clasificación de <i>radix entomolaris</i>	
De acuerdo a la curvatura de la raíz	
TIPO	DESCRIPCIÓN
1	Una raíz y conductos amplios
2	La entrada del conducto es curva pero la raíz es recta
3	El tercio coronal del conducto es curvo, adicionalmente existe una curvatura orientada hacia bucal desde el tercio medio al tercio apical.
De acuerdo a la localización de la porción cervical de la raíz	
TIPO	DESCRIPCIÓN
A	Localizada distalmente con 2 componentes distales
B	Localizada distalmente con 1 componente distal
C	La porción cervical se localiza mesialmente
AC	Localizada centralmente entre la raíz distal y mesial

Comúnmente la presencia de dilaceraciones ha sido relacionada con un factor de trauma dento-alveolar (3,17-20,23,30), sin embargo, los resultados de diversos estudios epidemiológicos mencionan que no existe relación entre ambos dado que al ser más común en molares, la zona posterior no es tan frecuentemente expuesta al trauma (16-19).

Para este caso, podríamos atribuir su existencia a alguna causa mecánica, como la cercanía del conducto dentario inferior con respecto a los ápices radiculares (26) ya que los antecedentes del factor traumático fueron negados por el paciente.

Para la identificación de una curvatura radicular que no era visible en la radiografía periapical de rutina, fue de gran importancia el conocimiento de las técnicas radiográficas así como de las variaciones en las angulaciones durante todo el procedimiento.

Conclusión

El dominio de las técnicas para obtener imágenes radiográficas de manera reproducible es quizá uno de los mayores retos que enfrenta el clínico frente a este tipo de casos, por eso la importancia de realizar una minuciosa evaluación clínica y radiográfica así como de conocer detalladamente las diferentes variaciones anatómicas radiculares que se pueden presentar en la práctica endodóntica diaria.

Referencias

- Schäfer E, Diez C, Hoppe W, Tepel J. Roentgenographic investigation of frequency and degree of canal curvatures in human permanent teeth. *J Endod* 2012;28(3):211-6.
- Kartal N, Cimilli HK. The degrees and configurations of mesial canal curvatures of mandibular first molars. *J Endod* 1997;23 (6):358-62.
- Valencia de Pablo O, Estevez R, Peix Sánchez M, Heilborn C, Cohenca N. Root Anatomy and Canal Configuration of the Permanent Mandibular First Molar: A Systematic Review. *J Endod* 2010;36 (12):1919-31.
- Carabelli G. *Systematisches Handbuch der Zahnheilkunde*. 2nd ed. Vienna: Braumuller und Seidel; 1844.
- Nagaveni NB, Umashankar KV. Radix entomolaris in permanent mandibular first molars: Case reports and literature review. *General Dentistry* 2009;57 (3):e25-e29.
- Calberson FL, De Moor RJ, Deroose CA. The Radix Entomolaris and Paramolaris: Clinical Approach in Endodontics. *J Endod* 2007;33 (1):58-63.
- Ferraz JAB, Pécora JD. Three Rooted Mandibular Molars in Patients of Mongolian, Caucasian and Negro origin. *Braz Dent J* 1992;3 (2):113-7.
- Yew SC, Chan K. A retrospective study of endodontically treated mandibular first molars in a Chinese population. *J Endod* 1993;19 (9):471-3.
- Steelman R. Incidence of an accessory distal root on mandibular first permanent molars in Hispanic children. *ASDC J Dent Child* 1986;53 (2):122-3.
- Tratman EK. Three-rooted lower molars in man and their racial distribution. *Braz Dent J* 1938;64:264-47.
- Loh HS. Incidence and features of three-rooted permanent mandibular molars. *Aust Dent J* 1990;35 (5):434-7.
- Zheng QH, Zhou XD, Jiang Y, Sun TQ, Liu CX, Xue H, et al. Radiographic investigation of frequency and degree of canal curvatures in Chinese mandibular permanent incisors. *J Endod* 2009;35 (2):175-8.
- Willershausen B, Kasaj A, Röhrig B, Marroquin BB. Radiographic investigation of frequency and location of root canal curvatures in human mandibular anterior incisors in vitro. *J Endod* 2008;34 (2):152-6.
- Willershausen B, Tekyatan H, Kasaj A, Marroquin BB. Roentgenographic in vitro investigation of frequency and location of curvatures in human maxillary premolars. *J Endod* 2006;32 (4):307-11.
- Mantri SP, Mantri SS. Analysis of Root Curvature of Human Mandibular First Molar Using Radiographic Tracing — An In vitro Study. *JIDA* 2010;4 (10):353-6.
- Tomes J. A course of lectures on dental physiology and surgery (lectures I-XV). 1846.
- Jafarzadeh H, Abbott PV. Dilaceration: Review of an Endodontic Challenge. *J Endod* 2007;33 (9):1025-30.
- Malcic A, Jukic S, Brzovic V, Miletic I, Pelivan I, Anic I. Prevalence of root dilaceration in adult dental patients in Croatia. *Oral Surg Oral Med Oral Pathol Oral Radiol Endod* 2006;102 (1):104-9.
- Miloglu O, Cakici F, Caglayan F, Yilmaz AB, Demirkaya F. The prevalence of root dilacerations in a Turkish population. *Med Oral Patol Oral Cir Bucal* 2010;15 (3):e441-e444.
- Hamasha AA, Al-Khateeb T, Darwazeh A. Prevalence of dilaceration in Jordanian adults. *Int* 2002.
- Chohayeb AA. Dilaceration of permanent upper lateral incisors: frequency, direction, and endodontic treatment implications. *Oral Surg Oral Med Oral Pathol* 1983;55:519-20.
- Meadow DM, NeeDiLieman HL. Dilaceration of the mandibular permanent incisor teeth: two case reports. *Pediatr Den* 1981;3 (3):276-8.
- Lin L, Dowden WE, Pavlidis D. Bilateral Dilaceration. *J Endod* 1982;8 (2):85-7.
- Rengaswamy V. Bilateral dilaceration of maxillary central incisors. *Oral Surg Oral Med Oral Pathol* 1979;47:200.
- Edmondson HD, Crabb JJ. Dilaceration of both upper central incisor teeth: a case report. *J Dent* 1975;3:223-4.
- Walton RE, Torabinejad WM. *Principles and practice of endodontics*. 3rd ed. Philadelphia: 2002.
- AAE Consensus Conference Recommended Diagnostic Terminology. *J Endod* 2009;35 (12).
- De Moor RJG, Deroose CAJG, Calberson FLG. The radix entomolaris in mandibular first molars: an endodontic challenge. *Int Endod J* 2004;37 (11):789-99.
- Carlson O, Alexandersen V. Radix paramolaris in permanent mandibular molars: identification and morphology. *Eur J Oral Sci* 1991;99 (3):189-95.
- Zilberman Y, Fuks A, Ben Bassat Y, Brin I, Lustmann J. Effect of trauma to primary incisors on root development of their permanent successors. *Pediatr Den* 1986;8 (4):289-93.

Ciudad de México

Sucursal Roma
Vialidad de la Ciudad del Poblado de Roma Sur
Tels: 55 48 31 83 - 55 41 94 42

Sucursal Anáhuac
Boulevard de la Universidad del Nuevo Anáhuac
Tels: 56 10 10 18

Sucursal Cuajalajara
Eduardo Carrasco A, esquina Pedro Buzeta Col. Santa Teresita
Cuajalajara, Jalisco Tels: 33 92 77

Sucursal Colima
Carretera de la Modernización O-103
Fracc. Esmeralda Colima
Tels: 312 333 1109

Sucursal Tabasco
Plaza B. A. y Av. Gregorio Méndez M. 22720
Local 2 Col. Atesta
Tels: 99 3210 7999

Sucursal Mérida Yucatán
Calle 5 No. 138, Punt. Y. 14
Col. Montecrista, Mérida Yuc.
Tels: (99) 99 44 19 23

Sucursal Lomas Verdes
Super. Av. Lomas Verdes No. 382
Naucalpan, Edo. de México
Tel: 3536 30 60

Moda para los Profesionales de la Salud

gallantdale

visítanos en www.gallantdale.com

Procedimientos clínicos para facilitar la localización de los conductos radiculares

C.D. Carlos E. Koloffon I.

Profesor de Endodoncia. Universidad Intercontinental

Resumen

En este artículo se muestra el empleo de la combinación de diversas técnicas clínicas y radiográficas, las cuales se utilizan con películas periapicales y de aleta mordible, tipo analógicas (convencionales) o digitales. En ocasiones, emplean instrumentos porta- radiografías y su objetivo es facilitar la localización del (los) canal (es) radicular (es) durante el tratamiento endodóntico.

Los procedimientos se efectúan en dientes a tratar, íntegramente restaurados, en forma individual o al ser parte de alguna prótesis fija de varias unidades. Mediante la presentación de diversos casos clínicos, se

ilustra cómo ubicar los orificios de entrada de los conductos radiculares.

Palabras clave: *Aislamiento, grapas, bocados, prótesis, corona, integral, acceso, perforación.*

Abstract

This article shows the use of some clinical and radiographic technics; where the main objective is to successfully localize the root canals during endodontic treatment of extensively restored teeth.

Key words: *Isolation, clamps, edges, prosthesis, crown, complete, access.*

Introducción

Durante su práctica clínica, el endodoncista al momento de realizar tratamientos en arcadas dentarias extensamente rehabilitadas, se encuentra con problemas propios de estas situaciones.

A este respecto, destaca el reporte de Antrim (1), acerca de las dificultades al realizar aislamientos libres de filtración en los casos de dientes que funcionan como soportes de prótesis fijas. Complementariamente, Madison y cols. (2), señalan el daño que sufren las superficies de porcelana, u otros materiales de las prótesis, en los sitios donde ajustan los bocados de las grapas metálicas, del equipo de aislamiento, despostillándose e incluso fracturándose (Fig. 1).

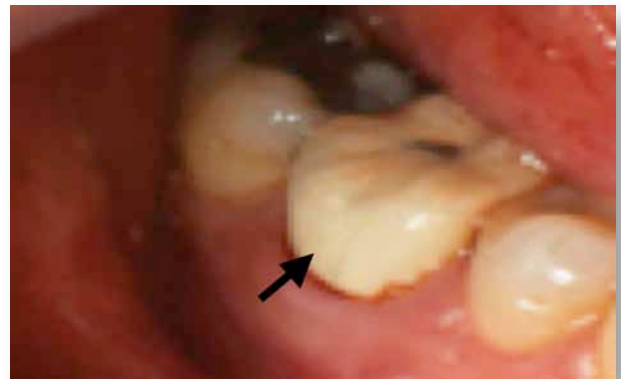

Fig. 1. Áreas de encía marginal y orilla de la prótesis (flecha) dañadas por los bocados de la grapa metálica convencional.

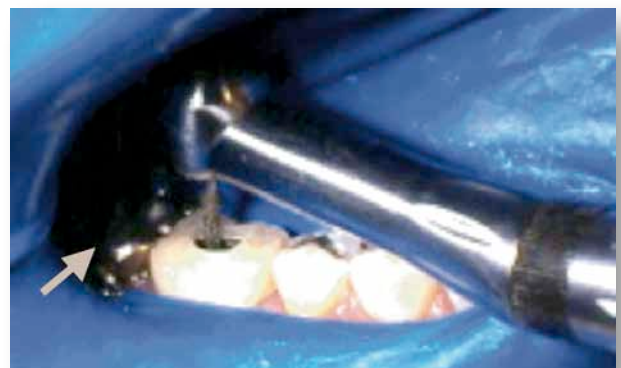

Fig. 2. Como solución, el caso clínico ilustra cómo, por medio de un aislamiento múltiple, se puede evitar el daño en la corona metal-porcelana y encía del diente afectado al colocar la grapa en el 2º molar vecino (flecha).

Concerniente a este último punto, es muy importante mencionar estudios publicados (3,4) que informan acerca del daño adicional, causado por dichos elementos en la encía marginal, en la zona del cuello del diente íntegramente restaurado (Fig. 1). De manera general, la solución para estos casos se fundamenta en la utilización, de ser posible, de métodos de aislamiento modificados (3,4) diseñados especialmente para ellos (Fig. 2).

Adicionalmente, el operador, al tratar con dientes en las condiciones señaladas, frecuentemente enfrenta el inconveniente de que el material protésico cubre la integridad de sus estructuras, incluyendo la cara masticatoria. A este respecto, se debe señalar que, en ocasiones, este elemento corrige alguna malposición o giroversión de sus coronas. En estas condiciones, se encuentra alterada la anatomía oclusal, misma que, normalmente ofrece una excelente guía de la posición de los conductos subyacentes. En consecuencia, con objeto de efectuar eficazmente el tratamiento de endodoncia, en los dientes incluidos en este contexto, enseguida se presenta a diversos procedimientos. Estas técnicas han sido extensamente utilizadas en la práctica del autor y evitan poner en riesgo la integridad de los dientes afectados.

Procedimiento clínico radiográfico con el empleo de la placa de aleta mordible utilizada como radiografía de tratamiento o trabajo

Esta técnica puede emplearse en caso de dientes a tratar restaurados mediante coronas totales individuales o cuando son elementos de soporte de una prótesis fija. Las operaciones clínicas de rutina en el paciente, tales como la anestesia, la colocación del aislamiento, etcétera, darán inicio una vez que el operador, haya realizado el diagnóstico. Éste debe incluir un cuidadoso análisis radiográfico incluyendo películas periapicales obtenidas con diferentes angulaciones (Fig. 3). Complementariamente, utilizará la radiografía de aleta mordible

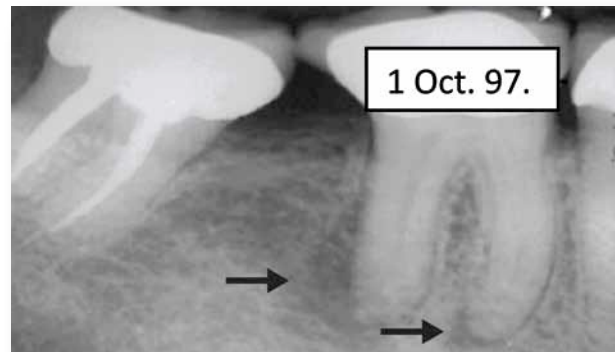


Fig. 3. Radiografía periapical de diagnóstico del diente a tratar, 1er. molar inferior, con corona total metal-porcelana. Las flechas señalan lesiones en el periápice.



Fig. 4. Aleta mordible convencional.



Fig. 5. Aleta mordible en sensor digital.

(Figs. 4,5), esto con objeto de conocer extensamente la configuración anatómica interna del diente afectado.

Con el equipo e instrumental apropiados, y una vez colocado en boca el aislamiento de dique de hule, se inicia la preparación de la cavidad de acceso. Cuidadosamente,

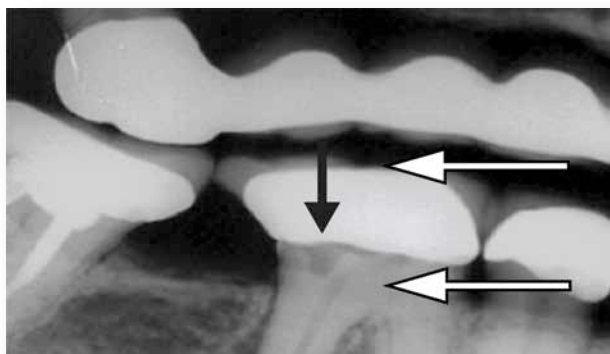


Fig. 6. La imagen radiográfica de aleta mordible (que evita la sobre posición de estructuras a nivel cervical) permite observar que la cavidad de acceso tiene una profundidad adecuada y alcanza casi el techo de la cámara pulpar; lo cuál se conseguirá dirigiéndose a mesial. Las flechas blancas, señalan la medición de la distancia entre la superficie oclusal y el techo y paredes de la cavidad pulpar.

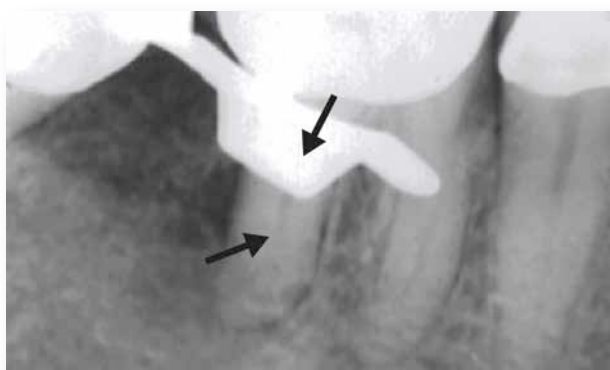


Fig. 7. Radiografía periapical convencional de trabajo. La flecha grande señala, la sobre posición del bocado de la grapa en el área donde se busca localizar el conducto (flecha chica) de la raíz distal.

se efectúa hasta el momento que se desea conocer su profundidad y dirección. Enseguida, al tratarse de un diente restaurado individualmente con una corona total, se procede a retirar el campo operatorio para conocer, por medio de una película, la profundidad y dirección de la cavidad de acceso. Con este objeto, se tomará una radiografía de aleta mordible (Fig. 6), ya que en la placa periapical de trabajo convencional, la sobre posición de los bocados de la grapa, impediría la visualización del área comprometida (Fig. 7).

A continuación, el operador debe reinstalar el campo operatorio en el diente a tratar y continuar con la preparación de la cavidad de acceso. El procedimiento radiográfico anteriormente descrito se repetirá las veces que sea necesario, para rectificar profundidad y dirección. Así, se logrará el acceso a la cámara pulpar y conductos radiculares, sin riesgo de perforación. Enseguida, una

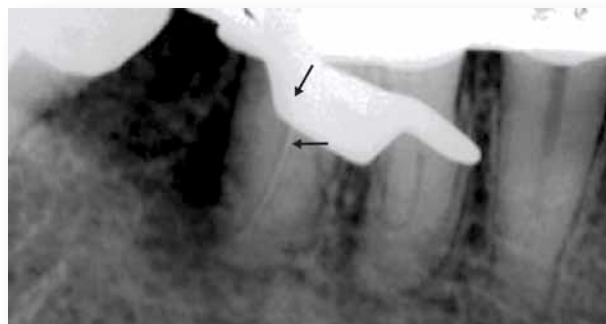


Fig. 8. Una vez localizado el conducto distal, con el aislamiento en su lugar, se obtendrá la conductometría y se procede en la misma forma ubicar el (los) conducto (s) mesial (es).

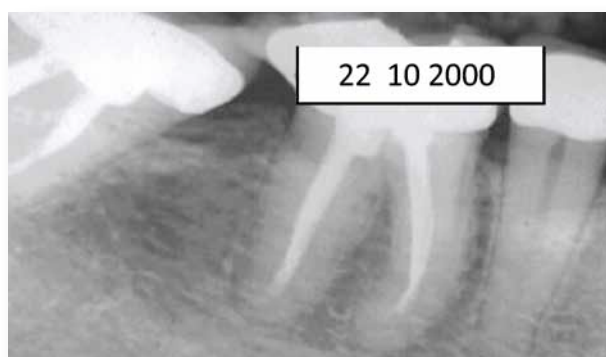


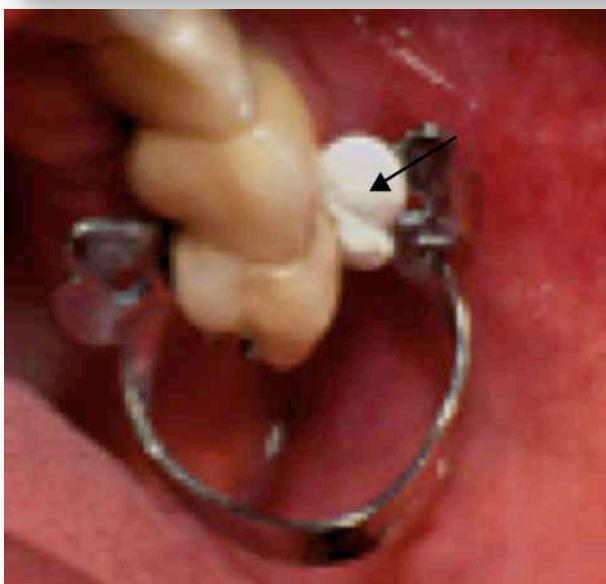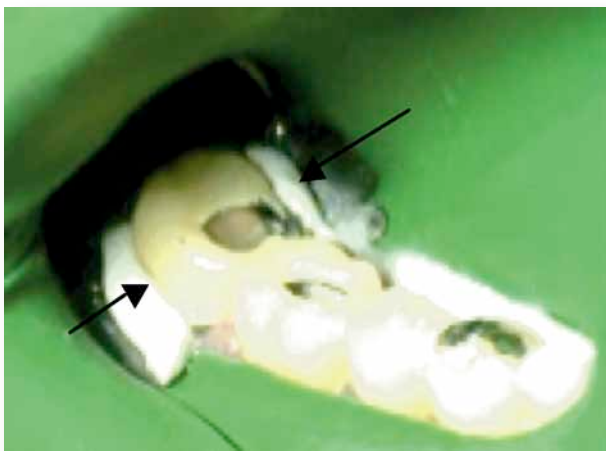
Fig. 9. Control radiográfico del caso terminado 3 años después. Se observa satisfactorio, reportando estar asintomático y con reparación de las zonas de lesión periapical.

vez lograda la localización de la totalidad de los conductos, con el aislamiento en el diente afectado, se procederá con la (s) conductometría (s), instrumentación y obturación subsecuentes (Figs. 8,9).

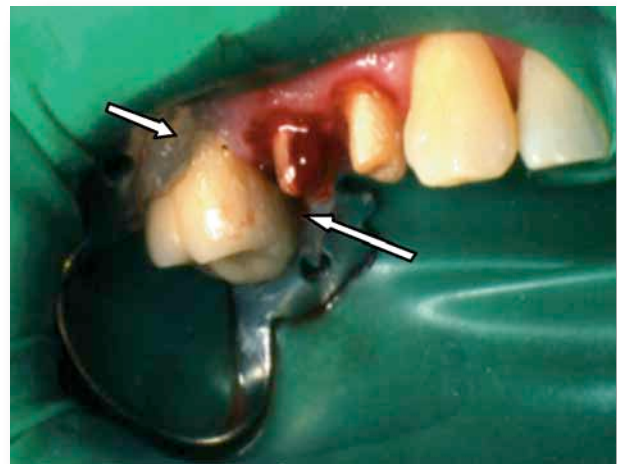
La utilización de las placas de aleta mordible en este procedimiento, resulta de la experiencia clínica del autor con ellas y fundamentada en las magníficas características presentes en su imagen (5,6,7,8,9,10). Entre éstas destaca la ausencia de sobre posición de estructuras a nivel cervical (común en las películas de bisectriz) (Figs. 7,8); cualidad resultante en este tipo de radiografía, al dirigir perpendicularmente el haz de rayos X hacia esta y el eje longitudinal del diente (Fig. 6). Adicionalmente, su imagen posee una alta definición debido a la gran distancia focal al utilizar el cono largo aunado a la gran cercanía de la placa al diente.

Es importante reiterar, que en dientes a

tratar íntegramente restaurados, como el ilustrado en las Figs. 3 a 9; se debe considerar el posible daño causado en la encía marginal y/o en superficies de porcelana u otros materiales estéticos por los bocados de las grapas metálicas (2,3,4) (Fig. 1). En estos casos, las grapas deberán ser de plástico o tener los bocados, recubiertos con silicón o materiales selladores como el Oraseal (8) (Figs. 10,11,12,13). Asimismo, en caso de existir diente vecino distal al diente a tratar, se preferirá un aislamiento múltiple (Figs. 2,10,12).



Figs. 10,11. En estos casos clínicos, se observa la protección para el diente a tratar con el recubrimiento de los bocados grapas con Oraseal (flechas).



Figs. 12, 13. En estas situaciones clínicas de las se utilizó silicón.

Procedimientos clínicos empleando la placas de aleta mordible o película periapical, como radiografía de tratamiento, en combinación con el explorador endodóntico DG 16

Inicialmente, se muestran las situaciones donde resulta efectiva la obtención de una radiografía de aleta mordible con el simultáneo rastreo con el explorador DG 16 en el piso de la cavidad de acceso del diente afectado. Este elemento es sostenido por la mano del paciente, el método aplicaría en condiciones clínicas semejantes a las anteriormente mencionadas. Esto es, al efectuar tratamientos en dientes restaurados mediante coronas totales en forma individual o los que se constituyen como pilares de prótesis. Esto obedece a que las radiografías periaicales de trabajo, o tratamiento, tienen el inconveniente de que el área por observar queda encubierta por la sobre-posición a

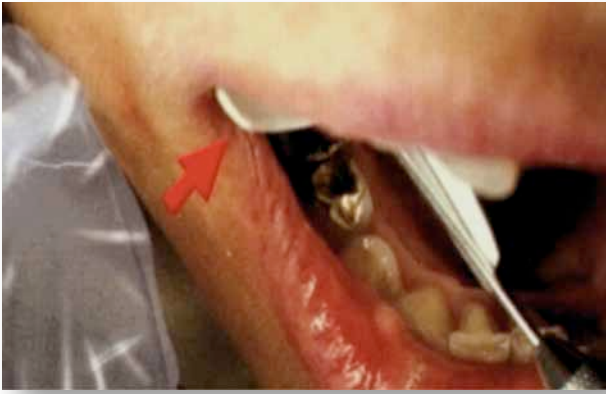

Fig. 14.

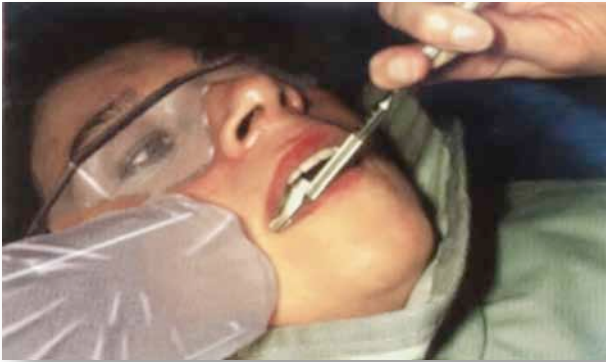

Fig. 15.

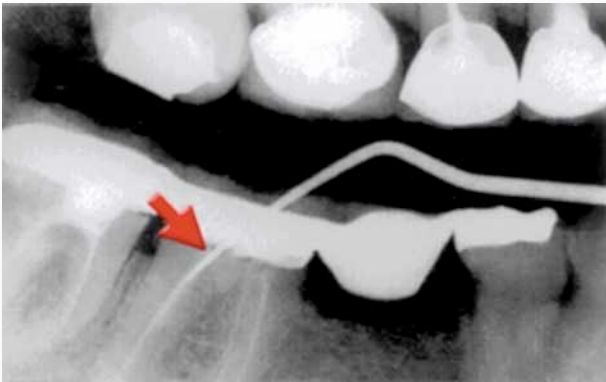


Fig. 16. La punta del explorador (flecha) indica una dirección correcta hacia el orificio de entrada del conducto por retratar.

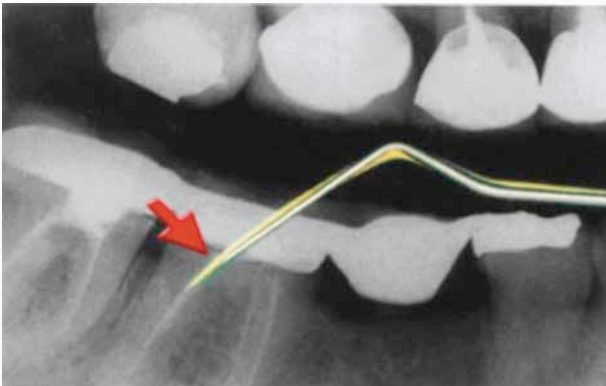


Fig. 17. Al sobreponer el instrumento, en su posición precisa sobre la radiografía montada en el negatoscopio, y deslizarlo (flecha), el operador puede saber la distancia a recorrer para encontrar el objetivo. Asimismo, si la dirección es equivocada, mediante el mismo procedimiento es posible corregir la trayectoria y profundidad de la preparación.

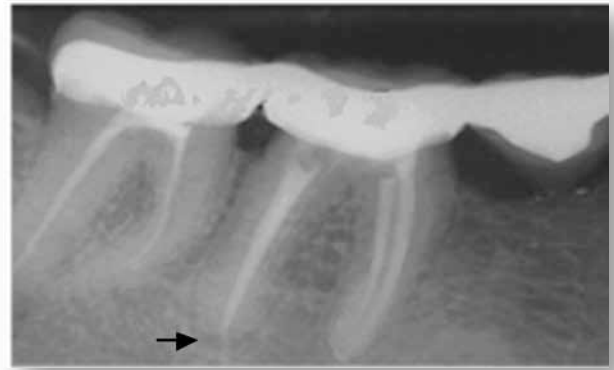

Fig.18. Radiografía obtenida al terminar el tratamiento, la flecha señala la presencia de una lesión periapical.

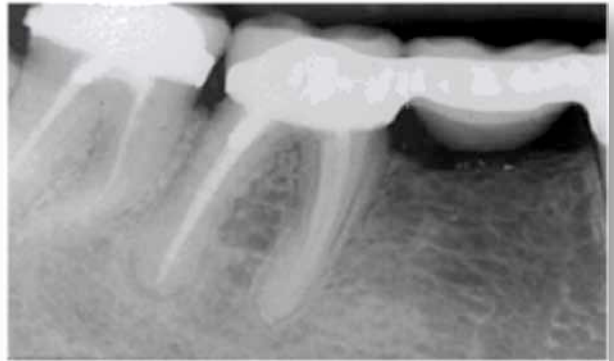


Fig. 19. Radiografía de control tomada 2 años después se observa una reparación satisfactoria en el periápice.

nivel cervical de la restauración misma o de los bocados de la grapa (Figs. 7,8).

En este grupo, también quedarían incluidos los casos clínicos de dientes a tratar con conductos sumamente calcificados o retratamientos. En estos, comúnmente, resulta muy difícil el visualizar y localizar el (los) orificio(s) de entrada del (los) conducto(s) (Figs. 14 a 17).

Descripción de la técnica en dientes posteriores de ambas arcadas:

Una vez con el paciente dispuesto, e instalado en boca el campo operatorio individual o múltiple apropiado, el operador comienza la preparación de la cavidad de acceso en la forma convencional. Esto lo hace dirigiendo la profundidad de su desgaste de acuerdo al resultado de la medición de la distancia de la superficie oclusal al techo y las paredes de la cámara pulpar. Este procedimiento se efectúa en la radiografía de aleta mordible incluida en el diagnóstico (8) (Fig. 6).

La preparación se hace de manera continua, hasta que el profesional supone que el fondo está cerca del techo de la cámara pulpar. En este momento, con el deseo de rectificar si la posición y profundidad de la cavidad son correctas, el operador retira el equipo de dique de hule, advirtiéndole al paciente la necesidad de mantener su boca abierta para tratar de evitar contaminación. Bajo dichas condiciones, el operador coloca una radiografía de aleta mordible por detrás del diente afectado y a continuación lleva la punta del extremo conveniente del explorador endodóntico DG 16 y lo dirige a la cavidad de acceso. En este lugar, después de analizar meticulosamente sus características y elegir el sitio que supone, es el más cercano a la cámara pulpar, coloca y sostiene ahí la punta mencionada (Fig. 14). Enseguida, se debe asegurar que el paciente sostenga por el mango firmemente el instrumento referido en este punto (Fig. 15). El operador debe advertirle de la necesidad de no moverlo, ni retirarlo, haciéndole saber que él se encargará de apartarlo después de la exposición. Adicionalmente, verifica que la posición de la película de aleta mordible sea apropiada; esto es, que permanezca centrada y lo más cerca posible al diente afectado; condición que se puede manejar al tirar de la aletilla de la placa con los dedos (Fig. 14, flecha). Usualmente, al soltar este elemento, la placa se mantiene en su sitio. Por otra parte, el extremo utilizado del explorador endodóntico DG 16, el cual continúa sostenido por la mano del paciente, se sitúa sin dificultades por delante de la aletilla mencionada. A continuación, se coloca en posición el cono largo del aparato de rayos x, dándole las angulaciones vertical y horizontal adecuadas procediendo a tomar la radiografía e instruyendo al paciente acerca de que la toma se hará con su boca abierta (Fig. 15).

Una vez efectuada la exposición, el profesional retira cuidadosamente el explorador del fondo de la cavidad, verificando que no se haya movido del sitio elegido durante el procedimiento. Si advierte que existió movimiento o sospecha que lo hubo; es

preferible repetir la técnica y evitar errores en la interpretación. Una vez obtenida correctamente, se coloca el dique de hule en boca. Usualmente, en la imagen resultante, se puede visualizar claramente, mediante la posición de la punta del explorador, la profundidad y dirección de la cavidad de acceso (Figs. 16,17).

Al llegar al lugar del orificio de entrada (obstruido por resina acrílica en este caso) (Fig. 16), el operador utiliza fresas adecuadas y algún solvente (ej., Eucaliptol) para remover el material de obturación. A continuación, se efectúa el mismo procedimiento en la otra raíz hasta localizar el (los) otro(s) conducto(s). Esta operación, se efectúa con precaución en forma intermitente, interrumpiendo de cuando en cuando con el fresado, verificando radiográficamente la dirección y profundidad de la cavidad de acceso. Al encontrar el (los) otro(s) canal (es) se establece su longitud de trabajo y se realiza la instrumentación de alivio o total si es factible, se coloca una medicación intracanal apropiada y se obtura la cavidad de acceso con curación temporal. Por último, y de acuerdo al diagnóstico, en una cita sucesiva, se realiza la obturación. (Figs. 18,19).

Este procedimiento, que se beneficia con la presencia de la punta del explorador DG 16 en la imagen, indicando posición y profundidad de la cavidad de acceso, se puede utilizar de otras maneras. En ocasiones, a lo largo del tratamiento, el aislamiento se retira (Figs. 22,23) y en otras no (Figs. 24-36). En estos últimos casos las radiografías de trabajo se consiguen de la manera convencional, con la pinza hemostática y placa periapical (sostenida por la mano del paciente) o en combinación con aleta mordible.

En relación a la obtención de radiografías de tratamiento o de trabajo correctas en ambas arcadas, ya tratándose de dientes posteriores o anteriores, es recomendable la modificación de Choksi (13). Ésta consiste básicamente en marcar los instrumentos porta-radiografías (pinza hemostática o de mosco de 18cm., para dientes posteriores o




Fig. 20. Modificación de Choksi (13) en pinza Snap-A-Ray marcada (flechas). La flecha blanca indica el límite de la circunferencia del cono largo, la cual es acuñada (flecha negra).

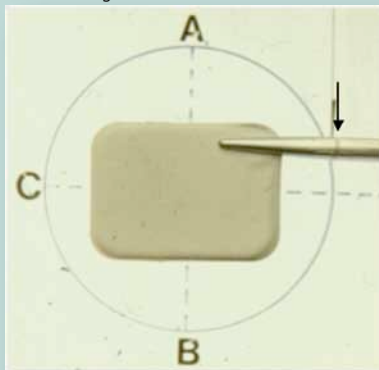


Figura 21. La innovación referida trasladada a las pinzas hemostáticas, la flecha indica la marca en la circunferencia del cono largo

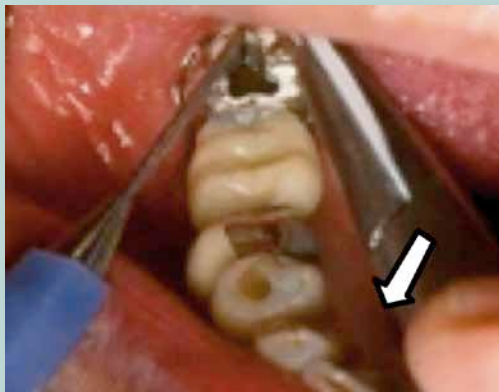

Fig. 22. Sin aislamiento, Rx convencional, pinza hemostática marcada (flecha blanca).

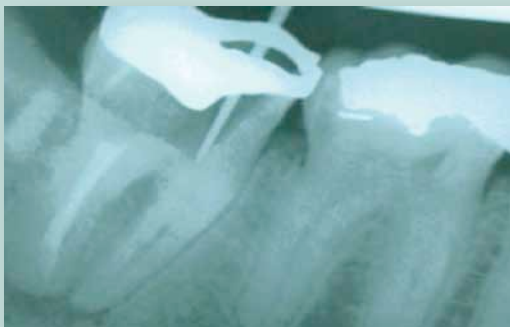


Fig. 23. Imagen radiográfica del caso.



Fig. 24. Caso clínico sin retirar el aislamiento. Marca con flecha blanca.

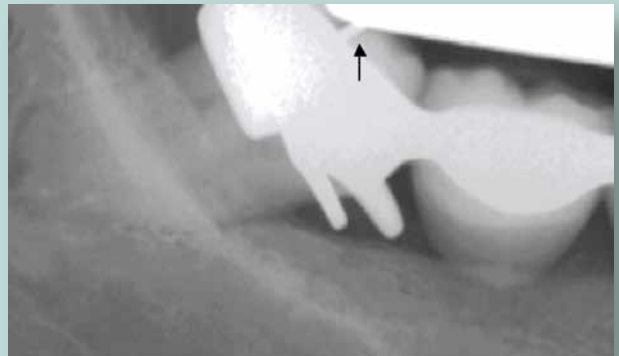


Fig. 25. Aspecto en la película. La flecha indica Explor. DG 16

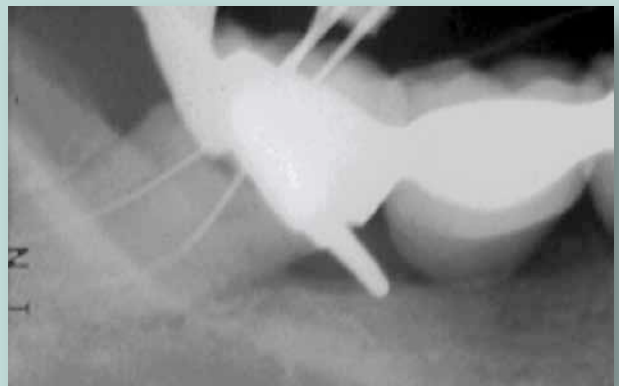


Fig. 26. Posterior localización y medición de canales radiculares.

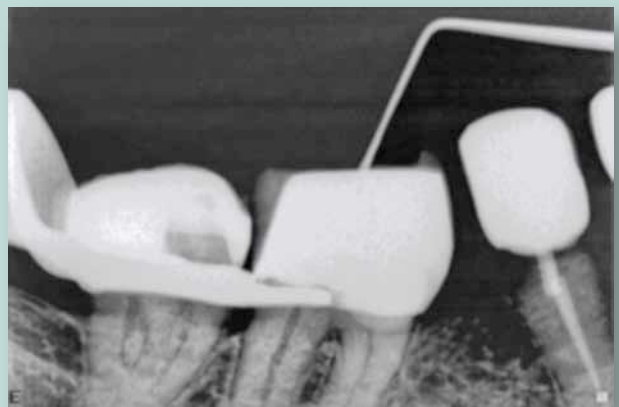

Fig. 27. Búsqueda con Expl. DG 16 corona total de molar.

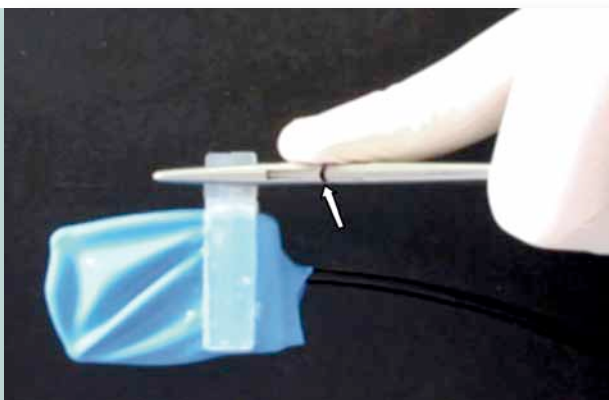


Fig. 28. Con porta-sensor digital en hemostática marcada.

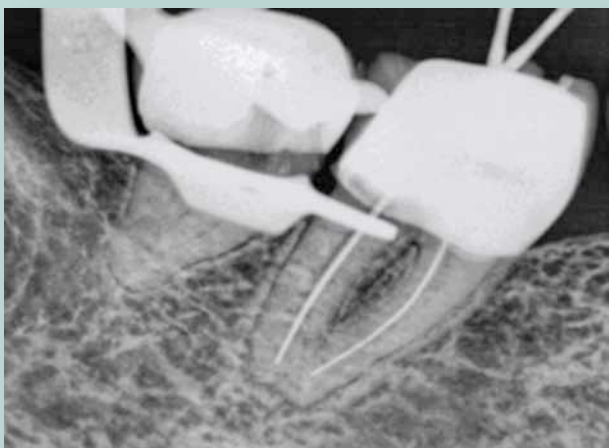


Fig. 29. Localización y rectificación de longitud de trabajo

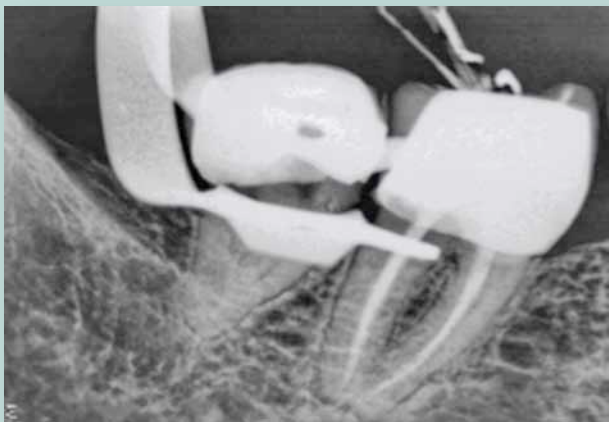


Fig. 30. Obturación de conductos.

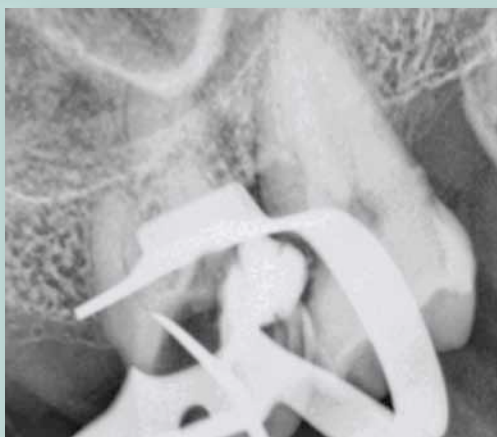

Fig. 31. Ubicación de canal mesial, molar superior

el Snap-A-Ray para anteriores), de manera que sea posible centrar y alinear el haz primario de rayos x de cono largo en la película. (Figs. 20,21). Con estas transformaciones aunadas al empleo de angulaciones horizontales y verticales adecuadas, al tomar las placas, se obtendrán imágenes libres de sobre posición de estructuras, elongaciones, acortamientos y de zonas no expuestas en la placa, "cortadas por el cono". Los defectos señalados, ocultan información importante y demandan repeticiones.

Descripción de la técnica en dientes anteriores de ambas arcadas:

Con objeto de obtener radiografías de tratamiento correctas en este grupo de dientes, es recomendable la utilización de la pinza Snap-A-Ray con la modificación de Choksi (13), reiterando que esta variación consiste en marcar dicho instrumento (extremo para radiografías anteriores) de manera que sea posible centrar y alinear el haz primario de rayos X de cono largo en la película.

En cuanto a su colocación, el paciente debe ser instruido acerca de cómo sostener con una mano el Snap-A-Ray y el explorador con la otra, en el lugar correcto. Esto es, por detrás del diente a tratar con el dique de hule en su lugar. Sin embargo, ocasionalmente será auxiliado por el operador en la sujeción de ambos o alguno de estos instrumentos (Figs. 35,41).

Consideraciones finales importantes

En este trabajo se demuestran procedimientos clínicos que han probado ser efectivos en la práctica del autor a lo largo de aproximadamente 10 años. Al respecto, se debe señalar que no requieren de instrumental ni aparatología especializada dado que funcionan con elementos convencionales. De ser posible, para ahorrar tiempo, es recomendable su empleo con radiología digital.

Es muy importante mencionar que estas técnicas, en el momento que se hace nece-

sario el retirar el dique de hule, se realizan siempre sin instrumentos en el interior del diente a tratar. En esta particular circunstancia, se emplea únicamente el explorador DG 16, el cual es sostenido firmemente por la mano del paciente (Fig. 15).

Es importante mencionar que el operador, al momento de llevar a la práctica alguna de las técnicas descritas, debe tener en mente, por razones de seguridad, que nunca se efectuarán con instrumentos en el diente a tratar cuando se retira el aislamiento. Con respecto a la práctica de estos procedimientos, se debe concientizar acerca de la necesidad de repetirlos las veces que sea necesario; esto con objeto de rectificar la dirección y profundidad del acceso y no comprometer la integridad del diente afectado.

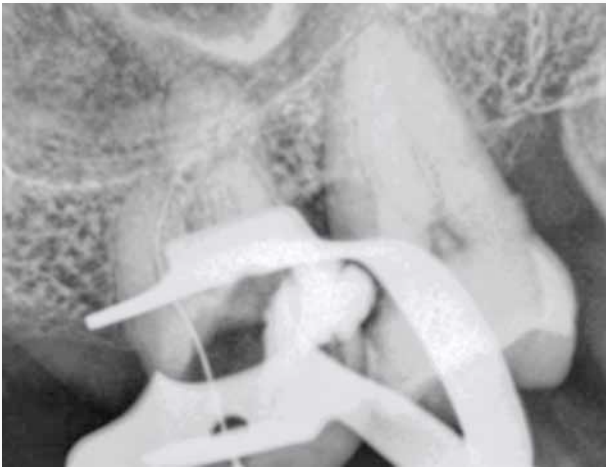


Fig. 32. Obtención de conductometría.

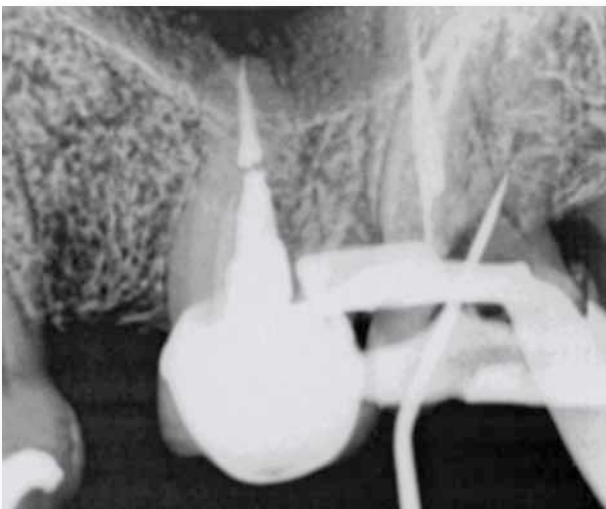


Fig. 33. Conducto distal difícil de localiza.

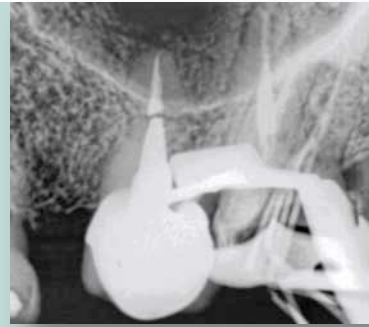


Fig. 34. Obturación.

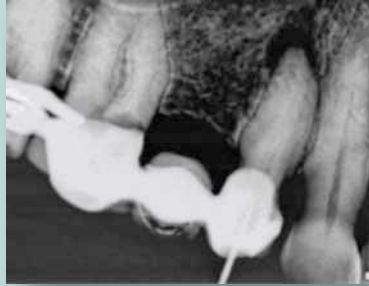

Fig. 35. Conducto atípico en premolar superior.

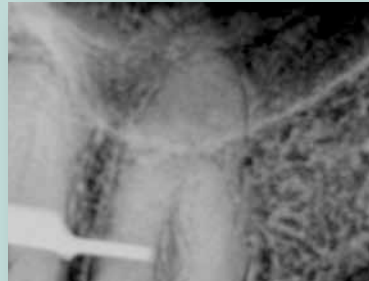

Fig. 36. Conductometría.

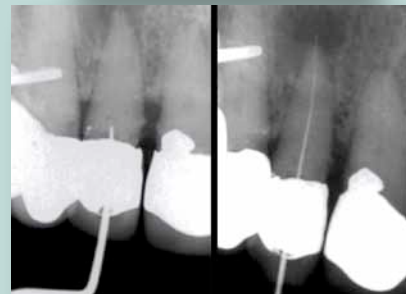
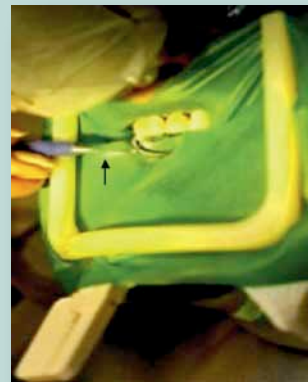
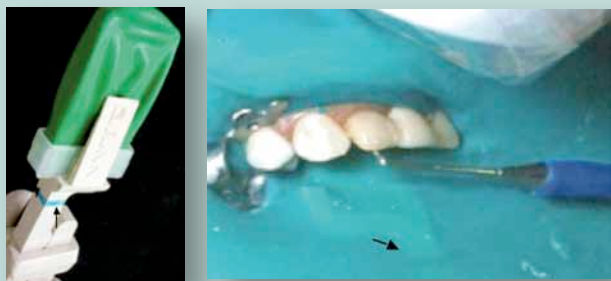
Fig. 37, 38. Procedimientos en dientes anteriores superiores utilizando el explorador DG16 y el extremo para anteriores del Snap-A-Ray marcado (flechas). El paciente sostendrá con una mano el explorador y con la otra el porta radiografías.

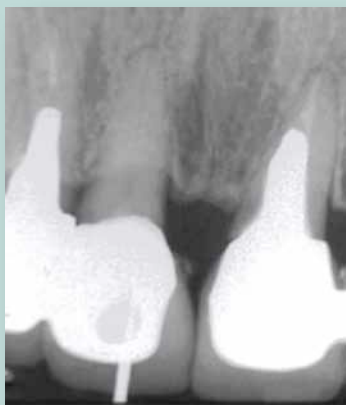

Fig. 39. Caso clínico similar, aspecto radiográfico con punta de explorador.

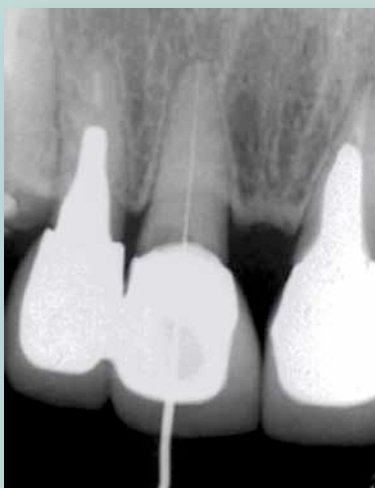

Fig. 40. Longitud de trabajo.



Figs. 41 y 42. Procedimiento en arcada superior con pinzas Snap-A-Ray con porta-sensor de radiología digital; ambas marcadas con ranuras (flechas negras) señalando la circunferencia del cono largo.

Por otra parte, en Endodoncia, el aislamiento a prueba de filtración es imprescindible para impedir la contaminación microbiológica en el diente afectado, asimismo la ingestión de medicamentos (p.ej., irrigante) por parte del paciente. Complementariamente, reduce el riesgo de contagio de enfermedades infecciosas tales como el sida, herpes, tuberculosis y hepatitis (8,11).

Finalmente, el profesional debe poner en práctica las medidas de protección a la radiación; éstas incluyen la colimación y el uso del mandil envolvente de plomo. Asimismo, debe conocer que el guardar las distancias apropiadas entre el aparato emisor de rayos x y el operador al momento de la exposición son obligatorias.

Agradecimientos

A la Dra. Martha Ramírez de Jacquemin por su lealtad.

A la Srita. Margarita Cantor por su amistad y desinteresada colaboración.

A la Srita. Silvia Olgún por su valiosa perenne asistencia.

Al Dr. Federico Reyes Gómez de la Llata por su amistad y múltiples enseñanzas de siempre.

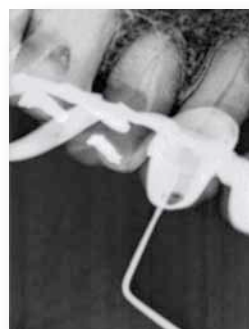


Fig. 43. Caso clínico en canino superior.

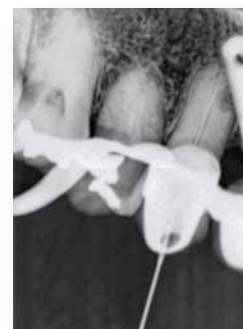

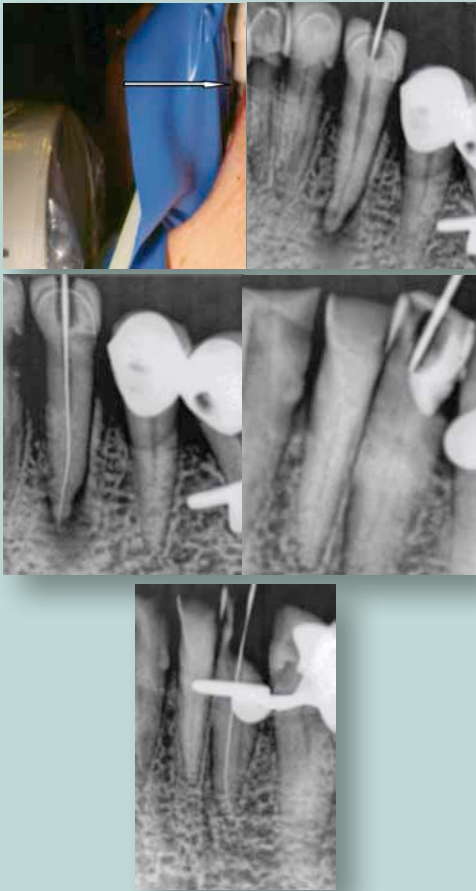
Fig. 44. Obtención de longitud de trabajo.

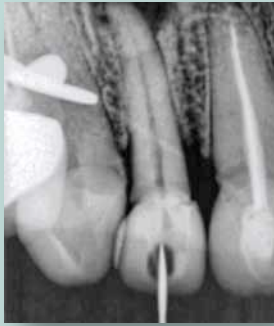

Fig. 45. Búsqueda de conducto en material restaurativo.

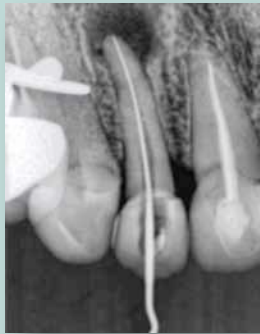

Fig. 46. Conductometría.



Figs. 47, 48, 49, 50, 51. Caso clínico en la arcada inferior, área anterior. Se ilustra la alineación del cono dirigido (flecha) hacia la señal en el Snap-A-Ray marcado con el límite de su circunferencia. Esto evitará defectos en la imagen radiográfica resultante.

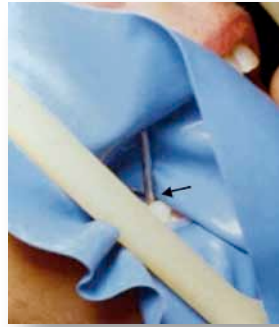


Fig. 52. Procedimiento clínico-radiográfico adicional aplicable en las dos arcadas; en este caso, se toma la radiografía periapical de tratamiento con la fresa de tallo largo (flecha) en su lugar, para conocer la dirección y profundidad del acceso en relación a la posición del orificio de entrada al canal.

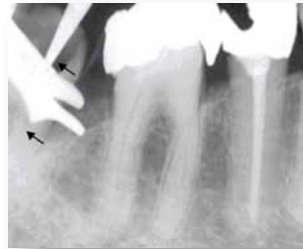


Fig. 53. Imagen radiográfica resultante, las flechas señalan la fresa y el conducto radicular por alcanzar.

Referencias

1. Antrim D. : Rubber Dam. Isolation of fixed Prosthesis. J. Endod 1982-8:11.
2. Madison S.; Jordan R.; Krell K: The effects of rubber dam retainers on porcelain fused to metal restorations. J Endod 1986; 12:183.
3. Koloffon C., Barrera de cemento temporal con Etilcianoacrilato para aislamientos difíciles en Endodoncia. Práctica Odontológica, volumen 22, 2001.
4. Kontakiotis E. A novel rubber dam system for the simultaneous isolation of teeth and gingival tissues. Quint. Int. 1995; 26: P. 395-9.
5. Kuttler, Y., Fundamentos de Endo- Metaendodoncia práctica. 2ª. Edición. Ed Francisco Méndez Oteo. 1980. P.55.
6. Cohen S., Pathways of the pulp. 5th edition. Ed. Mosby Year book. USA. 1991. P. 134.
7. Gutmann JL., Dumsha TC., Lovdhal PE., Hovland EJ: Problem solving in endodontics. 3th Edition. Ed Mosby Yearbook. St Louis, 1997. P. 24.
8. Walton R., Torabinejad M. Principles and Practice of Endodontics. 3th Edition. Ed. Saunders 2002 P. 126-9.
9. Koloffon C.E., Heredia Bonetti J.M., La utilidad de la aleta mordible en endodoncia. Su aplicación en diversos casos clínicos. 1ª parte. Rev. Endodoncia Actual. Año 3 Núm 8. 2008. 56-60.
10. Morse D. R., Koloffon C. Bite-Wings in the Diagnosis of referred pain., Dent Today. 2007;26 P. 88-93.
11. Torabinejad M., Walton R E., Principles and Practice of Endodontics 4th Ed. W. B Saunders. 2009 P. 197.
12. Koloffon C., Lanzagorta L., Aguilar de Esponda L., Villalobos A. Curso de educación continua: Métodos de diagnóstico y manejo radiológico, clínico y farmacológico en endodoncia. De 1999 a 2006. Universidad Intercontinental. Facultad de Odontología.
13. Choksi S. Modification designed to improve instruction in intraoral dental students. Oral Surg Oral Med Oral Pathol. 1985; 59: 653-658.



DENTSPLY
Mexico

Colgate



Ah-Kim-Pech
TODO EN ORTODONCIA...

Crest.+ Oral-B



Mercedes-Benz



Bayer

10 ANIVERSARIO **Odontología** ACTUAL

Ormco



Depósito Dental
Villa de Cortés



sirona

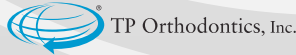

LABORATORIOS
sanfer



LISTERINE

ZEY



GRUPO
Reyes & Vázquez

Gracias

ediciones al año

31



Talento y experiencia

www.odontologiaactual.com

Radiopacidad del Cemento Portland adicionado con diferentes sustancias radiopacas para su uso en perforaciones radiculares

Priscila Alejandra Rosas Solís

Norma Lorena Morín Alcázar

Cirujanas Dentistas egresadas de la Especialización en Endodontología

Rafael Emiliano Quintanar Zúñiga

Eduardo Llamosas Hernández

Profesores de la FES Iztacala

Resumen

El Mineral Trióxido Agregado (MTA) se ha convertido en el material ideal para diversos propósitos, como el sellado de perforaciones de la cámara pulpar o radiculares, resorciones externas, retrobturaciones y en el recubrimiento de la pulpa dental. A partir de 1999 se han presentado muchas investigaciones que han comparado al MTA con el Cemento Portland (CP), donde se demuestra que los dos son materiales, si no idénticos sí extremadamente parecidos, que tienen los mismos efectos biológicos. Sin embargo, es necesario añadir algún componente radiopaco al CP para que sea visible en la radiografías, por lo que el propósito de la presente investigación fue comparar la radiopacidad del CP adicionado con hidróxido de calcio, óxido de zinc, polvo de limadura de plata, sulfato de bario y yodoformo, y determinar la cuantificación porcentual de los elementos iónicos presentes en cada mezcla.

Se evaluó la radiopacidad de las diferentes mezclas, al 10%, al 20% y al 30%, comparándolas con los cilindros de dentina de 4mm, 8mm y 12mm, y con una pieza de aluminio de 2mm de grosor para obtener un punto de referencia de distintas radiopacidades. De los materiales probados, los que mejor radiopacidad proporcionan son el yodoformo y la limadura de plata al 10%, 20% o 30% y el sulfato de bario

al 30%. Las mezclas de CP con hidróxido de calcio y el óxido de zinc, no son recomendables en ningún porcentaje, pues no aumentan la radiopacidad de la mezcla. Con respecto al análisis de espectro iónico no se reportan variaciones importantes en la composición de las mezclas y conservan la radiopacidad. Excepto la de sulfato de bario en porcentaje del 30%, ya que disminuye drásticamente el contenido de calcio.

Palabras clave; *Radiopacidad, Cemento Portland, contenido iónico.*

Abstract

Mineral Trioxide Aggregate (MTA) has become in the ideal material to different purposes such as: sealing of the pulp chamber and radicular perforations, external resorptions, retrobturations, and the coating of the dental pulp. Since 1999, it has been presented several investigations comparing MTA and Portland Cement (PC); those studies demonstrate that both materials are, if not identical, very similar and share their biological effects. However, it is necessary to add a radiopaque component to PC in order to make it visible in radiographies. The aim on the study is to compare the radiopacity of PC added with calcium hydroxide, zinc oxide, silver mixture, barium sulfate, iodoform, and determine the porcentual quantification of the ionic elements presented on each mixture.

Radiopacity of different mixtures at 10%, 20% and 30%, was evaluated and compared with 4 mm, 8 mm and 12 mm dentin cylinders, and with a 2 mm aluminum piece in order to obtain a referential point of different radiopacities. Of proven materials, the ones who showed a better radiopacity were iodoform and silver mixture at 10%, 20% and 30% and barium sulfate at 30%. PC mixtures with calcium hydroxide and zinc oxide are not recommendable at any

percentage because they do not elevate the mixture radiopacity. The analysis of the ionic spectrum does not show any important variation in the composition of the mixtures and they conserve radiopacity; except barium sulfate mixture at 30% which reduces calcium content.

Key words: *Radiopacity, Portland Cement, ionic content.*

Introducción

Desde su creación por Mohamed Torabinejad y col., en 1993, el Mineral Trióxido Agregado (MTA) se ha convertido en el material ideal para diversos propósitos, como el sellado de perforaciones de la cámara pulpar o radiculares, resorciones externas, retrobturaciones y en el recubrimiento de la pulpa dental, pues se ha comprobado sus excelentes propiedades selladoras, reparativas, bio-compatibles, antibacterianas y como un compuesto útil para la limitación y separación del diente y los tejidos periodontales (1-3). El MTA está formado de finas partículas hidrofílicas que fraguan en presencia de humedad, transformándose en un gel coloidal que presenta un pH de 10.2 elevándose por 3 hasta alcanzar los 12.5 para permanecer constante en esa alcalinidad. Este gel coloidal solidifica en 4 horas, y alcanza una resistencia a la compresión de 70 Mpa (kg/cm^2), además demostró ser dimensionalmente estable (1).

En 2001, Holland y col. presentaron los resultados de sus estudios histológicos donde demostraron que el MTA tiene capacidad para inducir a la formación de depósitos de cemento en las raíces de dientes tratados con este material (4).

Por otro lado, el Cemento Portland (CP) es ampliamente conocido y utilizado en diversas presentaciones y con diferentes compuestos

dentro de la industria de la construcción. El CP es un producto cerámico o porcelánico, que tiene su origen en las rocas calcáreas y las arcillas en proporciones adecuadas que se muelen intensivamente, de manera que el compuesto de la caliza (CaO) se vincule íntima y homogéneamente con los compuestos de la arcilla (SiO_2 , Al_2O_3 y Fe_2O_3). El producto resultante presenta características hidrofílicas, ya que desarrolla resistencia y endurecimiento en presencia de agua. Físicamente el CP es un polvo fino de color gris perla; químicamente, el CP tiene cuatro compuestos principales, (dos de ellos idénticos a los del MTA) silicatos dicálcico (C_2S), silicato tricálcico (C_3S), aluminato tricálcico (C_3A) y el ferroaluminato tetracálcico (C_4AF); los otros dos, en contacto con agua, modifican su estructura produciendo hidróxido de calcio (1,2).

Wucherpfennig AL y Green DB en 1999, mencionan por vez primera que el Cemento Portland es similar al MTA dado que el mayor compuesto del MTA, el fosfato de calcio, es también el principal componente del CP y que los resultados de exámenes macroscópico y microscópico, así como su reacción en presencia de rayos X los clasificaron como materiales idénticos, excepto que el CP no contiene el óxido de bismuto, que le da radiopacidad al MTA. En pruebas físicas demostraron solubilidad al agua, elemento que inicia e intensifica su proceso de endurecimiento, terminan diciendo que si existía alguna diferencia entre estos materiales, era únicamente la presencia de óxido de bis-

muto en el MTA, agente que proporciona la radiopacidad. Los autores realizaron también recubrimientos pulpaes en molares de ratas adultas, observándolas a 1, 2 y 3 semanas, obtuvieron resultados idénticos tanto con el MTA como con el CP cuando analizaron su efecto sobre las células pulpaes, en algunas muestras se encontraron puentes de tejido duro que se clasificó como dentina terciaria o reparativa. Concluyen sugiriendo el uso del CP como un material ideal de sellado. Estas investigaciones demostraron también, que la tolerancia del tejido conectivo ante este material es igual al reportado para el MTA (5).

De ahí en adelante se han presentado muchas investigaciones que han comparado al MTA con el CP, donde se demuestra que los dos son materiales, si no idénticos sí extremadamente parecidos que tienen los mismos efectos biológicos; entre los que consideramos más destacados están los siguientes.

Estrada y col. compararon el efecto antimicrobiano del CP con el MTA y otros cementos, demostrando que, si bien el hidróxido de calcio posee el mayor efecto antimicrobiano, el CP y el MTA presentan resultados inhibitorios similares (6).

Holland y col. estudiaron la reacción pulpar en recubrimientos directos y pulpotomías con MTA y CP en dientes de perro. Los resultados histológicos determinaron la formación de puentes de dentina en casi la totalidad de las muestras y se mantuvo la vitalidad pulpar en los tejidos expuestos a los dos cementos (7).

Hungaro y col., en 2005, publicaron un estudio en el que se evalúa la cantidad de arsénico en dos tipos de CP (blanco y gris) y dos tipos de MTA (Pro-Root y Angelus). Los resultados de los estudios indican que los niveles de arsénico hallados en los cuatro cementos fueron similares y muy por debajo de los niveles considerados dañinos, demostrando nuevamente el uso seguro del MTA y CP (8).

El CP ya ha sido estudiado en dientes humanos, *in vivo*, comparando clínica y radiográficamente la efectividad del CP y el MTA en pulpotomías de dientes temporales, revisándolos a los 24 meses y encontrándose éxito en los tratamientos en su gran mayoría; además, ninguno de los dientes tratados sufrió alteración en la cronología de exfoliación (9).

Debido a que es necesario añadir algún componente radiopaco al CP para que sea visible en la radiografías, el propósito de la presente investigación fue comparar la radiopacidad del CP adicionado con hidróxido de calcio, óxido de zinc, polvo de limadura de plata, sulfato de bario y yodoformo, y determinar la cuantificación porcentual de los elementos iónicos presentes en cada mezcla.

Material y métodos

Para la investigación se obtuvieron molares superiores con raíces palatinas rectas y anchas, se realizó una selección para obtener 3 raíces que cumplieran las especificaciones, en donde cada una fue cortada en su longitud a diferentes medidas, 4mm, 8mm y 12mm, utilizando discos de carburo, las raíces fueron talladas de una forma cilíndrica, retirando el cemento radicular, para lo cual se requirieron fresas de diamante de grano fino, quedando únicamente la dentina expuesta.

Por otra parte, para obtener los moldes que sirvieron para el alojamiento de las mezclas, se utilizó un tubo de polietileno de 1 cm de diámetro, al que se le realizaron cortes de 4 mm de grosor. Se realizaron las mezclas de cemento portland y agua bidestilada añadiéndole los diferentes materiales (hidróxido de calcio, óxido de zinc, yodoformo, limadura de plata y sulfato de bario) en las diferentes concentraciones al 10%, 20% y 30%.

Una vez concluidas las mezclas, se colocaron cada una en un molde de polietileno con

la ayuda de una espátula de cementos y se etiquetaron para su reconocimiento, se colocó encima de cada molde un rollito de algodón húmedo, para favorecer el fraguado de los compones.

Se evaluó la radiopacidad de las diferentes mezclas, comparándolas con los cilindros de dentina de 4mm, 8mm y 12mm, para esto se utilizó una platilla en donde se colocaron los tres cilindros de dentina y cada molde con su mezcla en las diferentes concentraciones, en el centro de la plantilla se colocó una pieza de aluminio de 2mm de grosor para obtener un punto de referencia de radiopacidad extrema. La platilla se situó a 10 cm de distancia del cono del aparato de rayos x y con ayuda del radiovisiógrafo obtuvimos las tomas radiográficas digitalizadas de cada uno. A partir de esto se observó y comparó la radiopacidad de todos los materiales entre sí. Se codificaron los resultados de acuerdo a los siguientes criterios:

Tabla 1. Criterios de evaluación de la radiopacidad.

CÓDIGO DE RADIOPACIDAD	CRITERIO
0	Mezcla del CP de 4mm de grosor.
1	Dentina 4mm de grosor.
2	Dentina 8mm de grosor.
3	Dentina 12mm de grosor
4	Pieza de aluminio de 2mm de grosor

Posteriormente, las 17 muestras (5 en mezcla al 10%, 5 en mezcla al 20%, 5 en mezcla al 30% y 2 correspondientes al MTA y CP) se llevaron al laboratorio de microscopia de la UBIPRO de la FES Iztacala, donde a través del microscopio electrónico de barrido, se les realizaron análisis de *Espectrometría de Masa* o *Espectro Iónico*, con el cual se pudo realizar una

cuantificación porcentual de los elementos iónicos presentes en cada mezcla.

Resultados

Los valores de radiopacidad del MTA puro fue de 4 y del CP fue de 1, y el de las diferentes mezclas realizadas se pueden apreciar en la Tabla 2.

Tabla 2. Valores de radiopacidad de las diversas mezclas efectuadas y del MTA y el CP sin añadido de ningún elemento.

Materiales	Al 10%	Al 20%	Al 30%
CP + Hidróxido de calcio	0	1	1
CP + Óxido de zinc	1	2	2
CP + Yodoformo	4	4	4
CP + Limadura de plata	4	4	4
CP + Sulfato de bario	0	3	4
MTA (puro)	4		
CP (puro)	1		

Por otro lado, el resultado del contenido iónico de las mezclas realizadas al 10%, 20% y 30% se pueden apreciar en las Tablas 3, 4 y 5.

Discusión

El modelo utilizado para esta investigación está basado en el propuesto por Hungaro y col. (10) con algunas modificaciones. Por esto, para comparar la radiopacidad se diseñaron los discos de dentina ya explicados en el método, que tuvieron tres diferentes grosores, de 4, 8 y 12 mm y un disco de CP sin otro componente, que sirvieron como elementos de comparación. Una de las importantes variaciones del método original que aporta fidelidad a esta investigación fue el uso del radiovisiógrafo, lo cual evita

Tabla 3. Resultado de la cantidad de los distintos elementos estudiados en las mezclas al 10%.

ELEMENTO ESTUDIADO	MTA	CP	HIDROX. DE CALCIO 10%	ÓXIDO DE ZINC 10%	YODOFORMO 10%	LIMAD. DE PLATA 10%	SULFATO DE BARIO 10%
O (K) [óxido]	51.92	50.25	50.54	38.39	52.11	50.25	47.57
Al(K) [aluminato]	0.79			1.92		0.55	1.57
Si (K) [silicato]	1.31	2.38	2.43	6.37	1.67	2.39	0.72
S (K)				0.92		1.41	49.11
Ca(K) [calcio]	45.98	47.37	47.03	42.32	43.7	40.6	1.04
K (K)					1.26	2.37	
I (L)					2.51		
Na (K)						1.18	
Fe (K)						0.4	
Ag (L)						0.86	
Zn (L)				10.13			

Tabla 4. Resultado de la cantidad de los distintos elementos estudiados en las mezclas al 20%.

ELEMENTOS	MTA	CP	HIDROX. DE CALCIO 20%	ÓXIDO DE ZINC 20%	YODOFORMO 20%	LIMAD. DE PLATA 20%	SULFATO DE BARIO 20%
O (K) [óxido]	51.92	50.25	50.16	50.36	48.71	50.51	48.68
Al(K) [aluminato]	0.79		0.92			0.65	
Si (K) [silicato]	1.31	2.38	2.75	1.66	2.19	2.46	2.25
S (K)						1.01	1.57
Ca(K) [calcio]	45.98	47.37	45.08	41.4	45.65	40.25	46.01
K (K)			1.1		2.05	1.62	
I (L)					1.41		
Na (K)						1.29	1.5
Ag (L)						2.21	
Zn (L)				6.58			

sesgos en los resultados.

Al realizar la selección de los materiales a experimentar, se convino que fueran de uso frecuente en el consultorio y que la propuesta sea aplicable clínicamente. Es importante mencionar el uso de la limadura de plata, ya que es un material con el que no se había experimentado previamente, pero sabemos de su notorio grado de radiopacidad que ya ha sido propuesto como añadido del Cavit (3M ESPE, St Paul, MN, USA) para el sellado de retrobturaciones

(11). Con respecto al sulfato de bario, se eligió este elemento debido a la similitud que tiene con el óxido de bismuto, que es el material que le confiere radiopacidad al MTA original.

En el análisis de las imágenes del radiovisiógrafo sobresale lo siguiente:

Las muestras de menos radiopacidad son el CP puro y CP mezclado con hidróxido de calcio, óxido de zinc en cualquiera de sus porcentajes y el sulfato de bario al 10%

Tabla 5. Resultado de la cantidad de los distintos elementos estudiados en las mezclas al 30%.

ELEMENTOS	MTA	CP	HIDROX. DE CALCIO 30%	ÓXIDO DE ZINC 30%	YODO-FORMO 30%	LIMAD. DE PLATA 30%	SULFATO DE BARIO 30%
O (K)[óxido]	51.92	50.25	46.38	53.87	48.39	52.62	40
Al(K) [aluminato]	0.79		0.61				1.21
Si (K) [silicato]	1.31	2.38	2.88	1.87	1.7	1.46	4.45
S (K)			0.8	0.65			3.22
Ca(K) [calcio]	45.98	47.37	46.71	21.22	42.43	42.49	29.45
K (K)			1.09	0.72	0.54		1.44
I (L)					0.9		
Na (K)					0.85		
Fe (K)							1.05
Ag (L)						3.42	
Sn (L)estaño					1.64		
Sb (L)antimonio					3.56		
Mg (K)							0.86
Ba (L)							18.31
Zn (L)			1.76	10.77			

y 20%.

En contraste a esto, las muestras más radiopacas fueron el MTA puro, el CP mezclado con yodoformo y con la limadura de plata en los tres porcentajes, además del sulfato de bario al 30%.

Con respecto a los resultados reportados por Hungaro y col. (10), los obtenidos en nuestra investigación fueron similares, en especial los de la mezcla de óxido de zinc que resultó la menos radiopaca, y la de yodoformo, donde se presenta mayor radiopacidad al ser comparado con la dentina y similar al aluminio que este autor utilizó como material contrastante.

Con relación al análisis de espectro iónico realizado mediante el microscopio electrónico, se comprobó que tanto el MTA como el CP presentan los mismos componentes y en cantidades similares, tal como se había mostrado en artículos precedentes (12).

No existen estudios precedentes donde se haya analizado el espectro iónico de los componentes del CP en mezcla con diferentes sustancias radiopacas, pero en general, se puede observar que no se alteró la composición original; hay aparición de ciertos elementos que, dada la naturaleza de los materiales radiopacos añadidos, era esperada (yodoformo, plata, zinc, bario)

Por otro lado, en las diferentes mezclas aparecieron algunos elementos que no se tenían contemplados, como el azufre, potasio, fierro, magnesio, estaño y antimonio, en especial en las mezclas al 30%, por lo que se debe considerar estudiar las posibles repercusiones de estos elementos en las propiedades del CP en su utilidad para el uso clínico.

De igual manera, es de destacar el caso de las mezclas de hidróxido de calcio, donde no se detectó un aumento en la proporción de este elemento, y el caso del sulfato de bario donde en las mezclas al 10 y 20% no

se registraron niveles importantes de bario, sino hasta la mezcla al 30%.

Conclusiones

Con los datos obtenidos en la presente investigación podemos concluir lo siguiente:

- El CP es un material al que se le pueden añadir fácilmente elementos químicos que le proporcionen radiopacidad. De los materiales probados, los que mejor radiopacidad proporcionan son el yodoformo y la limadura de plata al 10%, 20% o 30% y el sulfato de bario al 30%.
- Las mezclas de CP con hidróxido de calcio y el óxido de zinc, no son recomendables en ningún porcentaje.
- Con respecto al análisis de espectro iónico, no se reportan variaciones importantes en la composición de las mezclas y conservan la radiopacidad.
- El sulfato de bario en porcentaje del 30% no se recomienda a uso ya que disminuye drásticamente el contenido de calcio, lo que puede afectar su comportamiento.
- Según las variaciones proporcionadas por el espectro iónico, reafirmamos la sugerencia de uso del yodoformo y la limadura de plata pero sólo al 10 o 20% ya que en mayor porcentaje, disminuye el contenido cálcico.
- Se propone el estudio de los posibles efectos de estos materiales cuando estén en contacto con los tejidos periodontales, tales como su solubilidad, la conveniencia de una superficie lisa o rugosa, que propicien inflamación y por ende resorciones, pigmentación de los tejidos blandos o reacciones alérgicas, entre otros.

Radiografías

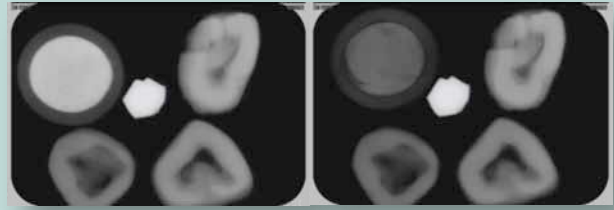


Figura 1. A- Radiopacidad del MTA y B del CP, ambos en la parte superior izquierda.

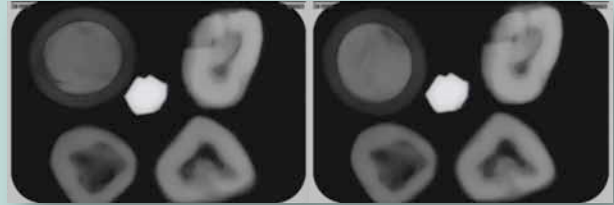


Figura 2. Muestra de radiopacidad del CP+ Hidróxido de calcio al 10%, parte superior izquierda.

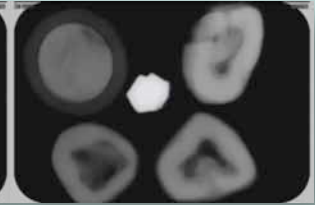


Figura 3. Muestra de radiopacidad del CP + Óxido de zinc al 10%, parte superior izquierda.

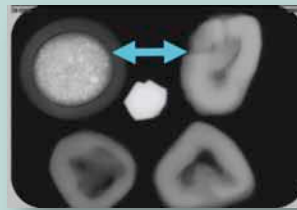


Figura 4. Muestra de radiopacidad del CP+ Yodoformo al 10%, parte superior izquierda. El yodoformo proporciona radiopacidad equivalente a 12mm de dentina, (flechas).

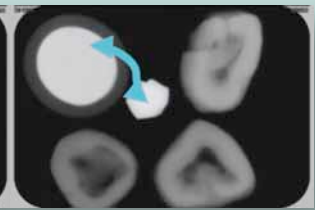


Figura 5. Muestra de radiopacidad del CP+ Limadura de plata al 10%, parte superior izquierda. La limadura de plata proporciona la radiopacidad similar al cuerpo de aluminio.

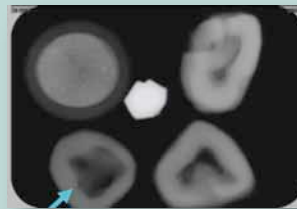


Figura 6. Muestra de radiopacidad del CP+ Sulfato de bario al 10%, parte superior izquierda. Se observa que el sulfato de bario no proporciona radiopacidad mayor que la dentina a 2mm de grosor.

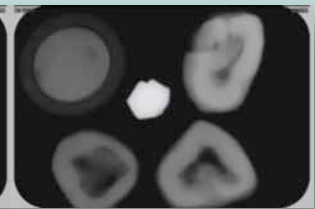


Figura 7. Muestra de radiopacidad del CP+ Hidróxido de calcio al 20%, parte superior izquierda.

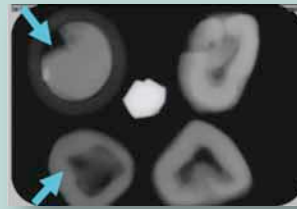


Figura 8. Muestra de radiopacidad del CP+ Óxido de zinc al 20%, parte superior izquierda. Las muestras de hidróxido de calcio y óxido de zinc, al 20% no tienen cambios en su radiopacidad, es la equivalente a 2mm de dentina.

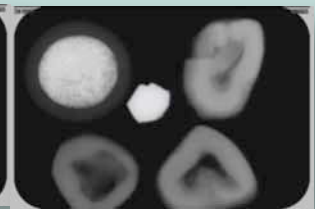


Figura 9. Muestra de radiopacidad del CP+ Yodoformo al 20%, parte superior izquierda. Este elemento proporciona una radiopacidad aceptable y aparentemente homogénea.

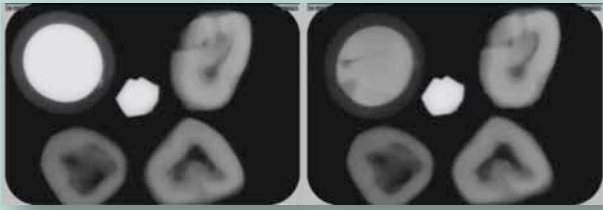


Figura 10. Muestra de radiopacidad del CP+ Limadura de plata al 20%, parte superior izquierda. Este elemento proporciona una excelente radiopacidad y homogeneidad, equivalente a la pieza de aluminio.

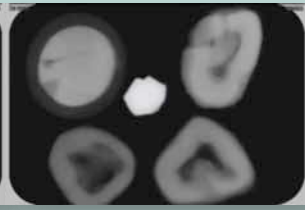


Figura 11. Muestra de radiopacidad del CP+ Sulfato de bario al 20%, parte superior izquierda. Este elemento muestra una radiopacidad importante, equivalente a la de dentina con 12 mm de espesor.

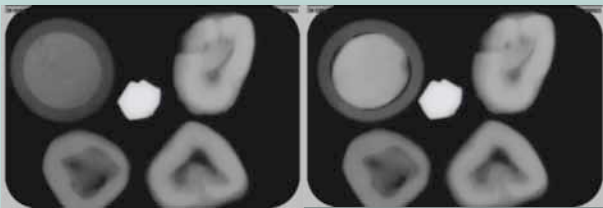


Figura 12. Muestra de radiopacidad del CP+ Hidróxido de calcio al 30%, parte superior izquierda.

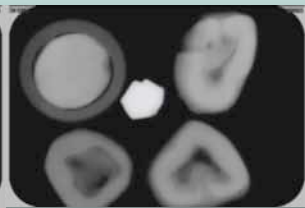


Figura 13. Muestra de radiopacidad del CP+ Óxido de zinc al 30%, parte superior izquierda. Las muestras de hidróxido de calcio y óxido de zinc, al 30% no proporcionan radiopacidad relevante.

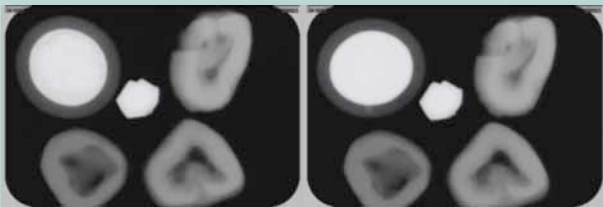

Figura 14. Muestra de radiopacidad del CP+ Yodoformo al 30%, parte superior izquierda.

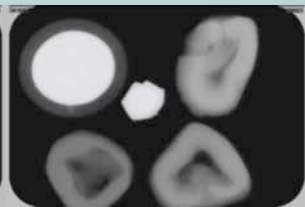


Figura 15. Muestra de radiopacidad del CP+ Limadura de plata al 30%, parte superior izquierda. El yodoformo y la limadura de plata se observan similares en cuanto a radiopacidad y homogeneidad, ambos son equivalentes a la radiopacidad de la pieza de aluminio.

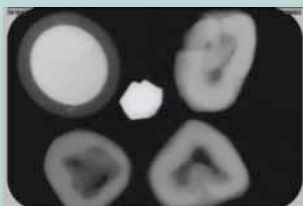


Figura 16. Muestra de radiopacidad del CP+ Sulfato de Bario al 30%, parte superior izquierda, se observa su radiopacidad equivalente a la pieza de aluminio.

Referencias

1. Torabinejad M, Watson TF, Ford P. The sealing ability of a mineral trioxide aggregate as a retrograde root filling material. *J Endod* 1993;19:591-7.
2. Torabinejad M, Chivian N. Clinical applications of mineral trioxide aggregate. *J Endod* 1999;25:197-205.
3. Koh ET, McDonal F, Pitt Ford, Torabinejad M. Cellular response to mineral trioxide aggregate. *J Endod* 1998;24:543-547.
4. Holland et al. Mineral trioxide aggregate repair of lateral root perforations. *J Endod* 2001;27(4):281-284.
5. Wucherpfennig AL, Green BD. Mineral Trioxide Vs Portland Cement: two biocompatible fillings materials. *J Endod* 1999;25(4):308.
6. Estrada C, Bammann L, Estrela C, et al. Antimicrobial and Chemical Study of MTA, Portland Cement, Calcium Hydroxide Paste, Sealapex and Dycal. *Braz Dent J* 2000;11(1):3-9.
7. Holland R, Sourza V, Nery J, et al. Healing Process of Dog Dental Pulp after Pulpotomy and Pulp Covering with Mineral Trioxide Aggregate or Portland Cement. *Braz Dent J* 2001;12(2):109-113.
8. Hungaro M, Cardoso A, Yamashita JC, et al. Arsenic release provided by Mineral Trioxide Aggregate and Portland Cement". *Oral Surg Oral Med Oral Pathol* 2005;99(5):648-650.
9. Duggal M. Summary of: Pulpotomy of Human Primary molars with Mineral Trioxide Aggregate and Portland Cement a randomized control trial. *Brit Dent J* 2009; 207(6):887-890.
10. Hungaro MA, D'arc G, Ricci R, et al. Radiopacity of Portland Cement associated with different Radiopacifying Agents. *J Endod* 2009;35(5):737-740.
11. Llamas HE, De la Tejera GG, Senties CR. Uso de la mezcla cavit-limadura de plata en la obturación retrograda. *Educación Odontológica* febrero 1984, Julio 1984, Agosto 1984;3;(1,6,7).
12. Song JS, Mante FK, Romanow WJ. Chemical analysis of power and set form of Portland Cement, gray pro-root- MTA, white pro-root MTA and gray MTA Angelus. *Oral Surg Oral Med Oral Pathol* 2006;102(6):806-815.

Análisis fisicoquímico de la interacción hipoclorito de sodio y clorhexidina

Physical-chemical analysis of the interaction sodium hypochlorite and chlorhexidine

C.D.E.E. Benigno Miguel Calderón Rojas

Alumno residente. Centro Universitario de Estudios de Posgrado e Investigación, Posgrado en Endodoncia. Facultad de Odontología de la Universidad Michoacana de San Nicolás de Hidalgo (UMSNH).

C.D.E.E. Martín Alberto Loeza Ramírez

Profesor Investigador. Instituto de Investigaciones Químico-Biológicas (UMSNH).

M.C. Héctor Ruiz Reyes

Profesor de Metodología. Centro Universitario de Estudios de Posgrado e Investigación, Especialidad de Endodoncia de la Facultad de Odontología de La Universidad Michoacana de San Nicolás de Hidalgo.

M.C. Gerardo Morán López

Profesor Investigador

D.Q. Mario Armando Gómez Hurtado

Profesor Investigador

D.Q. Gabriela Rodríguez García

Profesor Investigador

Instituto de Investigaciones Químico-Biológicas de la Universidad Michoacana de San Nicolás de Hidalgo.

Resumen

Introducción: se ha reportado la formación de precipitados color marrón y presencia de PCA al mezclar NaOCl y CHX experimentales. Sin embargo, no hay reportes al mezclar soluciones comerciales.

Objetivo: analizar la formación y coloración de precipitados de Para-cloroanilina (PCA) su coloración y pH al mezclar NaOCl y CHX de uso clínico y comercial.

Metodología: se formaron ocho grupos de estudio, utilizando diferentes presentaciones y concentraciones de NaOCl y CHX, a fin de evaluar la formación de precipitados y lograr describir sus características físicas. La presencia de PCA fue determinada por espectroscopia de resonancia magnética nuclear de hidrógeno (RMN de ^1H).

Resultados: no se observaron precipitados en los grupos I, III, V, VII. Precipitados de color marrón mostraron los grupos II, IV.

Los grupos VI y VIII mostraron precipitados azules. La presencia de PCA se observó en los grupos II, IV, V, VI, VII, VIII.

Conclusiones: las concentraciones de NaOCl y CHX fueron determinantes en la formación de precipitados y PCA. Aditivos no específicos en NaOCl dental podrían ser responsables de la formación de precipitados azules, que a la fecha no han sido reportados en otros estudios.

Palabras clave: PCA, precipitados, irrigación, hipoclorito de sodio, clorhexidina.

Abstract

Introduction: formation of brown precipitates and presence of PCA have been reported when mixing NaOCl and CHX of experimental use. However, there are no reports when mixing commercial solutions.

Objective: to analyze the formation of precipitates, coloring, PCA and pH when

mixing NaOCl and CHX of clinical and commercial use.

Methodology: eight study groups were formed, with different NaOCl and CHX presentations and concentrations, to evaluate formation of precipitate and physical characteristics. The PCA presence was determined by nuclear magnetic resonance spectroscopy (NMR1H).

Results: precipitates were not observed in the groups I, III, V, VII. Brown precipitates were shown in the groups II, IV. The groups

VI and VIII showed blue precipitates. The presence of PCA was shown in groups II, IV, V, VI, VII, and VIII.

Conclusions: the NaOCl and CHX concentration was critical in the formation of precipitates and PCA. Non specific additives in NaOCl solution for dental use could be responsible for the formation of previously unreported blue precipitates.

Key words: *PCA, precipitates, irrigation, sodium hypochlorite, clorhexidine.*

Introducción

B yström y Orstavik demostraron que debido a la complejidad anatómica del sistema de conductos radiculares, la preparación mecánica por sí sola no logra la completa desinfección del mismo (1,2). Son frecuentes las zonas que permanecen ocultas e inaccesibles a la acción de los instrumentos(3,4), por lo que resulta imprescindible el uso de agentes irrigantes, coadyuvantes a la acción mecánica de los instrumentos endodónticos con capacidad bactericida, disolución de materia orgánica y cuyo efecto mecánico de arrastre logre eliminar remanentes de tejido pulpar, viruta dentinaria y sustancias antigénicas, capaces de mantener o iniciar una lesión periapical (5).

El hipoclorito de sodio (NaOCl) es el agente irrigante de elección en endodoncia, debido a su efecto bactericida y capacidad para disolver la materia orgánica (6). Sin embargo, es un agente tóxico (7), que carece de propiedad para prolongar su acción bactericida o “sustantividad” (8) por lo cual, se ha sugerido combinarlo con otros agentes bactericidas de amplio espectro, con la propiedad de liberarse lentamente en forma activa, manteniendo ciertos niveles terapéuticos como la clorhexidina (CHX).

Como beneficio de esta combinación se ha reportado, mayor reducción de la carga bacteriana del sistema de conductos, en comparación al uso por separado de estas dos soluciones (9), como así, lo han recomendado investigaciones previas (10-12). Sin embargo, también se menciona, que la combinación del NaOCl y CHX, da lugar a la formación de precipitados de consistencia granulosa, color rojo-café, con contenido de PCA, de efectos citotóxicos (13-15).

A su vez se menciona que el PCA, es una sustancia nitrobencénica, la cual fácilmente forma metabolitos tóxicos “aductos”, capaces de generar uniones covalentes con macromoléculas de hemoglobina, desencadenando una alteración mutagénica (16-18), e inicio de un proceso neoplásico, según lo reportado por de la Organización Mundial de la Salud (19-20).

Las investigaciones que mencionan esta formación de precipitados y presencia de PCA, han utilizado soluciones de NaOCl y CHX experimental (13-15). A la fecha no se ha realizado un estudio que analice las características fisicoquímicas que resultan al combinar diferentes concentraciones, de presentaciones comerciales del NaOCl y CHX. El presente estudio tuvo como objetivo analizar la formación de precipitados, presencia de PCA y su pH, al mezclar NaOCl

y CHX de uso clínico y comercial, bajo diferentes concentraciones.

Material y métodos

Reactivos empleados

Se utilizaron tres tipos de soluciones de CHX: dos marcas comerciales para uso clínico; solución antibacteriana de gluconato de clorhexidina al 2.0% (SGCHX2) y colutorio de digluconato de CHX al 0.12% (CdGCHX0.12), y una tercera de uso experimental, clorhexidina 99.5% (Aldrich cat no.- 282227).

Del NaOCl, tres soluciones fueron empleadas: una marca comercial, Cloralex al 5.25% (NaOCl-5.25SC) y dos de uso dental, a dos concentraciones; NaOCl al 2% (NaOCl-2D) y a 5.25% (NaOCl-5.25D). Una tercera solución de NaOCl de uso experimental al 6% HyCEL® también se utilizó en el estudio (NaOCl-6EX). Todas las soluciones se conservaron a temperatura ambiente y en oscuridad hasta el momento del estudio.

Grupos experimentales

Grupo I: (NaOCl-6EX) y (CdGCHX0.12).

Grupo II: (NaOCl-6EX) y (SGCHX2).

Grupo III: (NaOCl-5.25SC) y (CdGCHX0.12).

Grupo IV: (NaOCl-5.25SC) y (SGCHX2).

Grupo V: (NaOCl-5.25D) y (CdGCHX0.12).

Grupo VI: (NaOCl-5.25D) y (SGCHX2).

Grupo VII: (NaOCl-2D) y (CdGCHX0.12).

Grupo VIII: (NaOCl-2D) y (SGCHX2).

Métodos de experimentación

Formación de precipitado y cambio de color

La formación de precipitados, resultado

de la interacción entre el NaOCl y CHX en cada uno de los grupos de estudio, se determinó mediante la mezcla de 500 µl de cada una de las soluciones utilizadas, en tubos eppendorff de 1.5 ml dejándose reaccionar por 10 minutos. La consistencia del precipitado fue determinada por la presión ejercida al contacto del dedo pulgar e índice, clasificándose bajo los siguientes criterios, que el investigador estableció:

0 Suelto: sin coherencia.

1 Friable: material se desmenuza con ligera presión digital.

2 Firme: el material se desmenuza fácilmente bajo moderada presión digital.

3 Muy firme: el material se desmenuza bajo fuerte presión digital.

Espectrometría

Se emplearon dos métodos experimentales, para evaluar la interacción entre el NaOCl-CHX y así determinar la presencia de PCA:

Método A: se agregaron 500µL del agente oxidante NaOCl en un tubo eppendorff, al que posteriormente fueron agregados 500µL de solución de CHX al 2%. Esta mezcla se dejó reaccionar a temperatura ambiente por 10 minutos. La mezcla fue centrifugada y el precipitado formado se lavó consecutivamente con agua destilada para finalmente recuperar el precipitado con diclorometano y ser analizado mediante espectroscopia de resonancia magnética nuclear de hidrógeno RMN de ¹H.

Método B: se mezclaron 10mL de NaOCl con 10mL de colutorio de CHX al 0.12%, dejándose reaccionar a temperatura ambiente y en agitación durante 10 minutos; el producto de reacción se extrajo con 40mL de diclorometano (2 X 20mL) la fase orgánica se secó sobre sulfato de sodio anhidro (Na₂SO_{4anh}) y con el uso de un embudo de separación, ésta se filtró para finalmente ser concentrada en rotavapor a 40 °C.

Los ensayos se realizaron por triplicado y el producto obtenido se analizó mediante RMN de ^1H . Los espectros de RMN de ^1H se midieron en un espectrómetro Varian Mercury 400, utilizando como disolvente deuterodimetilsulfóxido (DMSO_{-d_6}) y tetrametilsilano (TMS) como referencia interna.

Medición de pH

El pH de cada una de las soluciones fue medido en un potenciómetro marca pH211 de Hanna.

Resultados

La viabilidad de las soluciones de CHX (CdGCHX0.12) y (SGCHX2) empleadas en este estudio, se determinó por la medición de sus espectros de RMN de ^1H y la comparación de los resultados con los de la CHX experimental marca Aldrich® (Aldrich cat no.- 282227) (Fig. 1).

Formación de precipitado y cambio de color

Una vez realizadas las mezclas de NaOCl y CHX, se pudieron apreciar cambios de coloración en todos los grupos experimentales, excepto en los grupos V y VII. Se observó formación de precipitados de color marrón y consistencia firme en los grupos II y IV, mientras que en los grupos VI y VIII una coloración azul de consistencia friable, se apreció en los precipitados formados (Figs. 2 y 3).

Análisis espectroscópico del precipitado

Se analizó la presencia de PCA en todos los grupos de estudio. Para los grupos II, IV, VI y VIII con el Método A, mientras que para los grupos I, III, V y VII con el Método B. En los espectros de RMN de ^1H de los grupos II, IV-VIII se pudieron observar las dos señales con desplazamiento, típico de PCA entre 6.6 ppm y 7.30 ppm (Fig. 4) y en algunos casos se lograron definir los valores constantes de acoplamiento entre las señales de PCA, típicas en los acoplamientos de hidrógenos

en posición *orto* ($J=8\text{Hz}$), mientras que en los grupos I y III no se observó la presencia del agente cancerígeno PCA (Fig. 5).

Medición del pH

Los valores pH de las soluciones de NaOCl y CHX utilizadas en este estudio, así como de los grupos experimentales se muestran en las Tablas 1 y 2.

Discusión

Se han sugerido diferentes agentes químicos para utilizarlos como soluciones de irrigación durante el tratamiento endodóntico (6,22). De estas soluciones, el NaOCl es el irrigante más empleado debido a su eficacia antimicrobiana a bajas concentraciones y por su capacidad de disolución del tejido orgánico. Además de ser una solución fácil de conseguir y de bajo costo (6).

Según Dakin y Dunham, la acción biocida del NaOCl se debe a la oxidación de la materia orgánica, proceso en el cual el cloro sustituye al hidrógeno (23) del grupo de las proteínas; el compuesto así formado pertenece al grupo de las cloraminas, las cuales actúan sobre el metabolismo celular provocando una oxidación irreversible de los grupos sulfhidrilo en las enzimas bacterianas (24). Este agente oxidante presenta la desventaja de no prolongar su efecto antibacteriano (*sustantividad*) propiedad que si posee la clorhexidina (25-27). La CHX, también ha sido recomendado como solución de irrigación en endodoncia (28) por su actividad antimicrobiana y cuyo efecto llega a prolongarse hasta por 24 horas en concentración del 0.12%, y 72 horas en concentraciones al 2.0% (28,29). Otros estudios han reportado un efecto antimicrobiano residual por un periodo de 48 horas hasta 12 semanas (30,31).

Mezclar estas dos sustancias para ser utilizada durante la fase de irrigación endodóntica, ha sido recomendada por algunos autores (11,12). Sin embargo, se ha reportado que

esta mezcla produce precipitados y en algunos casos la formación de PCA (13-18).

Al análisis de los resultados del presente estudio, fue posible observar cambios de color marrón en los grupos I-IV, igual a lo reportado por otras investigaciones (13,14). En los grupos VI y VIII observamos además, formación de precipitados azules de consistencia friable, que hasta la fecha no han reportado otros estudios.

El análisis de pH registró valores de alcalinidad cercanos en todos los grupos del presente estudio (Tabla 2), por lo cual se descarta la posibilidad de que la formación y coloración de estos precipitados fuese por diferencias en el pH.

Con base a lo observado en este estudio, se asume que aditivos no específicos en las dos soluciones de NaOCl para uso dental (NaOCl-5.25D y NaOCl-2D) al interactuar con la CHX, fueron los responsables de la coloración observada en los precipitados de estos grupos. Después de analizar el pH en todas las soluciones de NaOCl (Tabla 1) se apreció un potencial de hidrógeno menor (pH= 9.5) en las soluciones de uso dental (NaOCl-5.25SD y NaOCl-2SD) en comparación a la solución experimental (NaOCl-5.25EX), cuyo pH registró valores entre 11 y 13.

Por su parte el NaOCl de uso doméstico (NaOCl-5.25SC) registró un pH de 12.4.

Los grupos V y VII no mostraron precipitados ni cambios de coloración, a diferencia de los cambios de color reportados por Basrani et al. 2007 en todas sus muestras de estudio. Cabe mencionar que la CHX que utilizaron estos autores, fue experimental a una concentración del 2.0% (13), mientras que en nuestro estudio la CHX utilizada para estos grupos (V y VII) fue de uso dental al 0.12%. Estos resultados nos sugieren que la ausencia de cambios en la coloración, observado en las muestras de nuestro estudio, se debió a la baja concentración de CHX utilizada en estos grupos.

En la literatura se ha descrito como producto de degradación de CHX la formación de PCA; Basrani et al., en 2007 (13) y 2009 (15) demuestran la formación de PCA de manera inmediata, tras la mezcla de NaOCl y CHX esterilizada en autoclave. Sin embargo, también se ha reportado formación de amoníaco y PCA como resultado de la termo sensibilidad de la CHX (32), lo que pone en duda, afirmar que el PCA sea producto de la degradación de la CHX como resultado de su interacción con el NaOCl. Al respecto Thomas et al. (21) utilizando resonancia magnética nuclear de protón (RMN de ^1H) no reporta formación de PCA después de combinar NaOCl y CHX. Los resultados de Basrani y Thomas son completamente opuestos. Esta discrepancia en resultados, impiden juzgar acertadamente si la mezcla entre NaOCl y CHX dará lugar a la formación de PCA.

Los resultados de nuestra experimentación disipan en algo las dudas con respecto a lo reportado por estos investigadores; en los grupos I y III, no se observó la presencia de CHX o PCA en los espectros de RMN de ^1H (Fig. 5) Se infiere que alta actividad oxidante del NaOCl; NaOCl-6EX y NaOCl-5.25SC combinado con la baja concentración de CHX (0.12%) de estos grupos, causó la completa oxidación del antimicrobiano de larga duración, y evitó la formación de PCA. Se sabe que el PCA se degrada formando gases (cloruro de hidrógeno y óxidos de nitrógeno) (33), por lo que no son observadas en RMN de ^1H , las señales típicas de estas sustancias tal como lo sugiere Thomas et al. Por otra parte, en los grupos II, IV, V y VII, se observó la completa degradación de la CHX y la aparición de las señales típicas de PCA. En los espectros de RMN de ^1H de los grupos V y VII se apreciaron las constantes de acoplamiento típicas ($J_{\text{orto}} = 8\text{Hz}$) de protones en un sistema aromático 1-4 disustituídos (Fig. 6) y en todos los casos se observó la misma relación de diferencias de desplazamiento entre las señales de hidrógeno de las PCA ($\Delta\delta_{\text{a-b}}$) de entre 0.32 ppm a 0.55 ppm. lo cual es consistente con

lo reportado para un espectro de RMN de ^1H de PCA ($\Delta\delta_{a-b}$ de 0.45 ppm) (21).

En los grupos de experimentación VI y VIII se apreciaron las señales de RMN de ^1H (Fig. 7) correspondientes a CHX y PCA lo que demuestra que no ocurrió la degradación completa de CHX. Sin embargo, existe la formación de PCA, como lo reportan Basrani et al. Estos resultados son atribuidos al bajo y retardado poder oxidante de las soluciones dentales de NaOCl (NaOCl-5.25D y NaOCl-2D) ocasionado posiblemente por aditivos presentes en éstas soluciones y que no son descritos con exactitud en la formulación de estos productos.

Conclusiones

Las soluciones de NaOCl para uso doméstico y dental al interactuar con soluciones de CHX de uso clínico, promueven la degradación parcial o total de esta última, formando PCA.

La formación de PCA, como resultado de interacción NaOCl y CHX depende de la concentración de la CHX utilizada.

El NaOCl en concentraciones del 5.25% y 2% degrada con mayor rapidez la CHX de baja concentración (0.12%).

La solución de NaOCl, de uso experimental tiene la misma acción oxidante que el NaOCl para uso doméstico, no así las soluciones de uso dental.

Agradecimientos

Agradecemos al M.Q. Juan Pablo García Merinos, M.C. Lorena Cabrera Navarro y M.C. Lilian Bribiesca Rodríguez por su apoyo técnico en esta investigación.

Referencias

- Haapasalo M, Endal U, Zandi H, Coil JM. Eradication of endodontic infection by instrumentation and irrigation solutions. *Endod Topics* 2005;10:77-102.
- Byström A, Sundqvist G. Bacteriologic evaluation of the efficacy of mechanical root canal instrumentation in endodontic therapy. *Scand Dent Res* 1981;89:321-8.
- Vertucci FJ. Root canal morphology and its relationship to endodontic procedures. *Endod Topics* 2005;10:3-29.
- Paqué F, Laib A, Gautschi H, et al. Hard-tissue debris accumulation analysis by high-resolution computed tomography scans. *J Endod* 2009;35:1044-7.
- Walton RE, Torabinejad M. *Endodoncia. Principios y Práctica*. 2ª ed. México DF: McGraw-Hill Interamericana;1997, pp. 227-229.
- Spencer HR, Ike V, Brennan P. A Review: the use of sodium hypochlorite in endodontics, potential complications and their management. *Brit Dent J* 2007;202(9):555-559.
- Witton R, Henthorn K, Ethunandan M, Harmer S, Brennan PA. Neurological complications following extrusion of sodium hypochlorite solution during root canal treatment. *Int Endod J* 2005;38:843-848.
- Khademi AA, Zahed Mohammad Z, Havaee A. Evaluation of the antibacterial substantivity of several intracanal agents. *Aust Endod J* 2006;32(3):112-115.
- Kuruville JR, Kamath MP. Antimicrobial Activity of 2.5% Sodium Hypochlorite and 0.2% Chlorhexidine Gluconate Separately and Combined, as Endodontic Irrigants. *J Endod* 1998;24(7):472-476.
- Pappen FG, Bolzani LMV, Rodríguez SA, Amaral MR, Vinholes JA, TanomaruFilho M. Efecto antimicrobiano de soluciones irrigadoras utilizadas en endodoncia. *Dentstply*. Disponible en: http://www.dentstply.com.br/isoqesac/mgcatalogo/soluciones_irrigadorasendo.
- Joshi N, Kundabala M, Shenoy S, Kamath S, D'Souza V, Rukmini. Evaluation of antimicrobial efficacy of 0.5% IKI, 3% NaOCl and 0.2% CHX when used alone and in combination as intracanal irrigants against *Enterococcus faecalis*. An in vitro study. *Endodontology* 2009;21(2):6-16.
- Vijaykumar S, GunaShekhar M, Himagiri S. In vitro effectiveness of different endodontic irrigants on the reduction of *Enterococcus faecalis* in root canals. *J Clin Exp Dent* 2010;2(4):169-72.
- Basrani BR, Manek S, Sodhi NS, Fillery E, Manzur A. Interaction between Sodium Hypochlorite and Chlorhexidine Gluconate. *J Endod* 2007;33(8):966-969.
- Marchesan MA, Júnior BP, Afonso MMF, Sousa-Neto MD, Paschoalato C. Chemical analysis of the flocculate formed by the association of sodium hypochlorite and chlorhexidine. *Oral Surg Oral Med Oral Pathol Oral Radiol Endod*. 2007;103:e103-e105.
- Basrani BR, Manek S, Fillery E. Using Diazotization to Characterize the Effect of Heat or Sodium Hypochlorite on 2.0% Chlorhexidine. *J Endod* 2009; 35: 1296-1299.
- Chhabra RS, Huff JE, Haseman JK, Elwell MR, Peters AC. Carcinogenicity of p-chloroaniline

- in rats and mice. *Food Chem Toxicol* 1991 Feb;29(2):119-24 National Institute of Environmental Health Sciences, Research Triangle Park, NC 27709.
- NTP. Toxicology and Carcinogenesis Studies of para-Chloroaniline Hydrochloride (CAS No. 20265-96-7) in F344/N Rats and B6C3F1 Mice (Gavage Studies). *Natl Toxicol Program Tech Rep Ser*. 1989; 351:1-256.
- Oulmi Y, Braunbeck T. Toxicity of 4-chloroaniline in early life-stages of zebrafish (*Brahydaniorerio*): I. cytopathology of liver and kidney after microinjection. *Arch Environ Con Tox* 1996;30(3):390-402.
- Residuos de plaguicidas en los alimentos 1981. Informe de la reunión conjunta del cuadro de expertos de la FAO en residuos de plaguicidas en los alimentos y en el medio ambiente y del grupo de expertos de la OMS en residuos de plaguicidas. Pag 20.
- Robert R. *Toxicología Industrial E Intoxicaciones Profesionales De Lauwerys*. 1ª ed. Barcelona: Masson;1994, pp. 564.
- Thomas JE, Sem DS. An In Vitro Spectroscopic Analysis to Determine Whether Para-Chloroaniline Is Produced from Mixing Sodium Hypochlorite and Chlorhexidine. *J Endod* 2010;36:315-317.
- Estrela C. *Ciencia endodóntica*. 1ª ed. Sao Paulo, Brasil: Artes Médicas Latinoamérica; 2005, pp.416-417.
- Leonardo MR. *Endodoncia: tratamiento de conductos radiculares: principios técnicos y biológicos*. 4ª ed. Vol. 1. Sao Paulo, Brasil. Artes Médicas Latinoamérica; 2005, pp. 439.
- Estrela C, Estrela CRA, Barbin EL, Spanó JCE, Marchesan MA, Pécora JD. Mechanism of Action of Sodium Hypochlorite. *Braz Dent J* 2002; 13(2): 113-117.
- Komorowski R, Grad H., Yu Wu X., Friedman S. Antimicrobial Substantivity of Chlorhexidine Treated Bovine Root Dentin. *J. Endod* 2000; 26: 315-17.
- Basrani B, Santos JM, Tjäderhane L, Grad H, Gorduyus O, Huang J, Lawrence HP, Friedman S. Substantive antimicrobial activity in chlorhexidine-treated human root dentin. *Oral Surg Oral Med Oral Pathol Oral Radiol Endod* 2002;94:240-5.
- Mohammadi Z, Shahriari S. Residual antibacterial activity of chlorhexidine and MTAD in human root dentin in vitro. *J Oral Sci* 2008;50: 63-67.
- Delany GM, Patterson SS, Miller CH, Newton CW. The effect of chlorhexidine gluconate irrigation on the canal flora of freshly extracted necrotic teeth. *Oral Surg* 1982;53:518-22.
- White RR, Hays GL, Janer LR. Residual Antimicrobial Activity After Canal Irrigation with Chlorhexidine. *J Endod* 1997; 23: 229-31.
- Leonardo MR, Tanomaru FM, Silva LAB, Nelson FP, Bonifacio KC, Ito IY. In Vivo Antimicrobial Activity of 2% Chlorhexidine Used as a Root Canal Irrigating Solution *J Endod* 1999; 25: 167-71.
- Rosenthal S, Spangberg L, Safavi K. Chlorhexidine substantivity in root canal dentin. *Oral Surg Oral Med Oral Pathol Oral Radiol Endod* 2004; 98:488-92.
- Fef Chemicals. Chlorhexidine digluconate 20% Ficha de datos de seguridad 2009.
- World Health Organization (WHO). Concise International Chemical Assessment Document 48, 4-Chloroaniline [en línea]. 2003 [citado agosto 6 de 2003]. Disponible en http://www.who.int/pccscicad/full_text/cicad48.pdf.

Posgrados de endodoncia en México

Baja California

Universidad Autónoma de Baja California

**Escuela de Odontología Unidad Tijuana
Centro Universitario de Posgrado
e Investigación en Salud**

Dirección: Calle Lerdo y Garibaldi S/N
Col. Juárez, C.P. 22390
Tel. 01 (664) 638 42 75 posgrado
Fax 01 (664) 685 15 31
Maestra en Odontología Ana Gabriela Carrillo Vázquez
Coordinadora del Posgrado de Endodoncia
anagabriela@uabc.mx
agvuabc@yahoo.com

Universidad Autónoma de Baja California

Facultad de Odontología Campus Mexicali

Av. Zotoluca y Chinampas s/n
Fracc. Calafia C.P. 21040
Mexicali, Baja California
Tel. 01 (686) 5 57 32 68
Fax. 01 (686) 5564008
Dr. Gaspar Núñez Ortiz
Coordinador del Posgrado de Endodoncia
Tel. consultorio 01 (686) 554 26 63
gaspanunez@yahoo.com
angelita_chavira@uabc.mx
angelita_chavira@yahoo.com

Coahuila

Universidad Autónoma de Coahuila

Facultad de Odontología

Av. Juárez y Calle 17 Col. Centro
C.P. 27000 Torreón, Coahuila
Tel. 01(871) 713 36 48 01 (871)
Dra. Ma. De la Paz Olguín Santana
Coordinadora del Posgrado de Endodoncia
posgradodeendodoncia@hotmail.com
draolguin@hotmail.com

Chihuahua

Universidad Autónoma de Ciudad Juárez

**Instituto de Ciencias Biomédicas
Unidad Ciudad Juárez**

Anillo Envoltante del Pronaf y Estocolmo sin número
C.P. 32310. Apartado Postal 1595-D, Ciudad Juárez,
Chihuahua
Tel. 01 (656) 6166404
Directo 01 (656) 688 18 80
Dr. Sergio Flores Covarrubias
Coordinador del Posgrado de Endodoncia
sflores@uacj.mx

Distrito Federal

Universidad del Ejército y Fuerza Aérea

**Escuela Militar de Graduados en Sanidad
Unidad de Especialidades Odontológicas**

Av. Cerrada de Palomas s/n #1113
Col. Lomas de San Isidro
México, D.F. Del. Miguel Hidalgo C.P. 11200
01 (55) 5520-2079, ext. 2034 y 2035.
0155 52940016 clínica 6. Ext.2044
Dr. Serra Bautista
Coordinador del Posgrado de Endodoncia
dan.ser.r@hotmail

Universidad Latinoamericana

Escuela de Odontología

Gabriel Mancera 1402 Del. Benito Juárez.
Col. Del Valle, México D.F. C.P. 03100
Tel. 8500 8100, ext 8168
Fax 8500 8103
M.O. Elsa Cruz Solórzano
Coordinadora del Posgrado de Endodoncia
Zacatecas 344-305, Col. Roma C.P. 06700
Del. Cuauhtémoc, México, D.F.
Tel: 52 64 86 91, fax 56 72 08 38
elsacruzsol@prodigy.net.mx

Universidad Nacional Autónoma de México

**Facultad de Odontología, División
de Posgrado e Investigación**

Ciudad Universitaria, Del. Coyoacán
México D.F., C.P. 04510
Tel. 01 (55) 56 22 55 77, fax 56 22 55
Dr. Enrique Gerardo Chávez Bolado
Coordinador del Posgrado de Endodoncia
echavezb@prodigy.net.mx

Universidad Tecnológica de México

Facultad de Odontología

Av. Marina Nacional 162, Col. Anáhuac
México D. F., Del. Miguel Hidalgo, C.P. 11320
Tel. 53-99-20-00, ext. 1037, Fax 53 29 76 38
Dra. Marcela Aguilar Cuevas
Directora Académica de Especialidades
Dra. Yolanda Villarreal de Justus
Coordinadora del Posgrado de Endodoncia
yolanjustus@mexis.com

**Instituto de Estudios Avanzados
en Odontología Yury Kuttler**

Calle Magdalena 37, Desp. 303, Col. Del Valle, C.P.
03100, Del. Benito Juárez
México, D. F.
Tel- 01 (55) 55 23-98-55, fax. 52 82 03 21
Dra. Lourdes Lanzagorta
Coordinadora del Posgrado de Endodoncia
dgtutverg@att.net.mx

Estado de México

Escuela Nacional de Estudios
Profesionales Enep. Iztacala

Facultad de Odontología

Av. De Los Barrios 1, Los Reyes Iztacala
Tlanepantla Estado de México, C.P. 54090
Tel. 56 23 13 97, 56 23 11 93 y 5556 2233; ext. 255,

114, fax 56231387

Dr. Eduardo Llamosas Hernández
Coordinador del Posgrado de Endodoncia
llamosas@servidor.unam.com.mx
Envío de correspondencia
Dr. Eduardo Llamosas
Heriberto Frías 1114 A, Int. 2 , Col. Del Valle
C.P. 03100, Del. Benito Juárez , México. D.F.

Universidad Autónoma del Estado de México

Facultad de Odontología UAEM, Campus Toluca

Paseo de Tollocán y Jesús Carranza S/N, Col. Universidad,
C. P. 50130, Toluca, Estado de México
Tel. 01 722 217 90 70 y 01 722 217 96 07-Fax
(posgrado) 01722 2124351
Dr. Laura Victoria Fabela González
Coordinadora del Posgrado de Endodoncia
ufabela@yahoo.com
cpfodol@uamex.mx

Guanajuato

Universidad del Bajío, A. C.

Facultad de Odontología,

Posgrado de Endodoncia

Av. Universidad 602, Lomas del Campestre
León, Guanajuato,
C.P. 37150
Tel. 01 (477) 718 53 56.
Posgrado 01 (477) 718 50 42; fax 01 (477) 779 40 52
Dr. Mauricio González del Castillo
Coordinador del Posgrado de Endodoncia
mgonzale@bajio.delasalle.edu.mx

Universidad Quetzalcóatl Irapuato

Bulevard Arandas 975, Col. Facc. Tabachines, C.P.
036616, Irapuato, Guanajuato, C.P. 036615
Tel. 01(462)62 45 065 y 01(462) 62 45 025
Dra. Laura Marisol Vargas Velázquez
Coordinadora del Posgrado de Endodoncia
marisoldaniel@prodigy.net
edmargor@yahoo.com.mx

Jalisco

Universidad Autónoma de Guadalajara

Facultad de Odontología

Escorza 526-A, Esq. Monte Negro, Col. Centro. C.P.
44170, Guadalajara, Jalisco
Tel- Fax-01(33) 3 6 41 16 06
Tel. 01 (33) 38 26 24 12 y 01 (33) 38 25 50 50, ext-4021
y 01 33 36 10 10 10, ext. 4021
Dr. Alberto Rafael Arriola Valdéz
Coordinador Académico de la Especialidad de
Endodoncia
elarriola@megared.net.mx
vetovolador@hotmail.com
Envío de correspondencia
Av. Providencia 2450-302, C.P. 44630,
Guadalajara, Jalisco
Tel. 01(33)3817-1632 y 33

Universidad de Guadalajara

Centro Universitario de Ciencias de la Salud

Edificio "C" Juan Díaz Covarrubias S/N, Esq. José Ma.
Echauri, Col. Independencia, C.P. 44340, Guadalajara,
Jalisco
Tel. 01 (33) 36 54 04 48 y 01 (33) 36 17 91 58, fax

Dirección 01 33 361708 08
Dr. José Luis Meléndez Ruiz
Coordinador del Posgrado de Endodoncia
melendez75@hotmail.com
brihuega@cucs.udg.mx
Dr. Raúl Brihuega (en la universidad puede recibir la información)

Michoacán

Universidad Michoacana de
San Nicolás de Hidalgo

Facultad de Odontología

Desviación a San Juanito Itzicuaró S/N, Morelia,
Michoacán, Salida a Guadalajara. Km. 1,5 , Ave. San
Juanito Itzicuaró
Morelia, Michoacán
Tel. y fax 01-443 3 27 24 99
Dra. María de la Luz Vargas Purecko. Coordinadora del
Posgrado de Endodoncia. maricookies@hotmail.com
Envío de correspondencia: Beatriz Aguirre Medina. Calle
Benito Juárez 756. Col. Industrial. C.P. 58000. (Beatriz
Aguirre Medina, secretaria). Morelia, Mich.

Nayarit

Universidad Autónoma de Nayarit

Facultad de Odontología

Unidad Académica de Odontología

Ciudad de la Cultura Amado Nervo, C.P. 63190,
Tepic, Nayarit
Tel. 01 (311) 2 11 88 26
Dra. María Luz Vargas Purecko
Coordinadora del Posgrado de Endodoncia
mary_cookies@hotmail.com
Atención al director Dr. M. O. Julio César Rodríguez
Arámbula
julrod@nayar.uan.mx
Tel. 01 311 2 13 80 70
Envío de correspondencia: At'n: Beatriz Aguirre Medina
Calle Benito Juárez 756
Col. Industrial C.P. 58000

Nuevo León

Universidad Autónoma de Nuevo León

Facultad de Odontología

Calle Eduardo Aguirre Pequeño y Silao , Col. Mitras
Centro, C.P. 64460, Monterrey, Nuevo León
Tel. 01 81 83 48 01 73 y 01 81 83 46 77 35, fax 01 (81)
86 75 84 84
Dr. Jorge J. Flores Treviño
Coordinador del Posgrado de Endodoncia
jffloresendo@hotmail.com

Oaxaca

Universidad Autónoma Benito Juárez Oaxaca

Facultad de Odontología

AV. Universidad S/N, Col. Ex. Hda. de 5 Señores,
C.P. 68000, Oaxaca, Oaxaca
Tel. 01 951 1448276
odontologia@uabjo.com.mx
Dra. Eva Bernal Fernández
Coordinadora del Posgrado de Endodoncia
Escuela de Medicina
Av. San Felipe del Agua S/N
Col. San Felipe, C.P. 70231
Oaxaca, Oaxaca
Dra. Ma. Elena Hernández Aguilar
Tel. 01 951 5161531
hame65@yahoo.com.mx

Querétaro

Universidad Autónoma de Querétaro

Facultad de Odontología

ProL. Corregidora Sur 21-A, Col. Centro, C.P. 76000,
Querétaro, Querétaro
Tel. 01 442 212 18 67, 01(442) 212 18 67 y 01(442)224
0083
Tel. Facultad de Medicina 01 (442) 1 9 2 13 19
Dra. Ma. del Socorro Maribel Liñan Fernández
Coordinadora del Posgrado de Endodoncia
marili101@hotmail.com
Consultorio: 01 (442)215 3230
Móvil: 01 (442)237 92 08.
Centro de Estudios Odontológicos de Querétaro
Ejército Republicano 119-2.Col. Carretas.
C.P. 76050, Querétaro, Qro.
Tel. 01(442) 2237270
Dra. Sandra Díaz Vega
Coordinadora de Endodoncia
coqro@prodigy.net.mx
divesandra@yahoo.com.mx

San Luis Potosí

Universidad Autónoma de San Luis Potosí

Facultad de Estomatología

Dr. Manuel Nava 2, Zona Universitaria, C.P. 78290, San
Luis Potosí, San Luis Potosí
Tel. 01 444 8 17 43 70
fax 01 444 826 24 14
Dr. Héctor Eduardo Flores Reyes
Coordinador de Posgrado
heflores@uaslp.mx
jmharisla@fest.uaslp.com
Dr. Daniel Silva Herzog Flores (Permiso)
Coordinador del Posgrado de Endodoncia
lmontalvo@uaslp.mx
Envío de correspondencia
Cofre de Perote 249, Col. Lomas 3ª. Secc. C.P. 78210,
San Luis Potosí, San Luis Potosí
Tel. 01 444 825 21 58
dsilva@uaslp.mx
dsilva_herzog@yahoo.com

Tamaulipas

Universidad Autónoma de Tamaulipas

Facultad de Odontología

Centro Universitario Tampico-Madero, Av. Adolfo López
Mateos S/N, Col. Universidad, C.P. 89337, Tampico
Madero, Tamaulipas
Tel. 01 (833) 241 2000, ext. 3363
Dr. Carlos Alberto Luna Lara
Coordinador del Posgrado de Endodoncia
cluna@edu.uat.mx

Tlaxcala

Universidad Autónoma de Tlaxcala

Escuela de Odontología

Av. Lira y Ortega S/N, Tlaxcala, Tlaxcala, C.P. 90000
Tel. 01 (222) 240 28 75
Dr. Armando Lara Rosano
Coordinador del Posgrado de Endodoncia
Envío de correspondencia
Madrid 4920-101
2ª. Secc. De Gabriel Pastor
C.P. 72420, Puebla, Puebla
01-(22) 240 28 75

Yucatán

Universidad Autónoma de Yucatán

Facultad de Odontología

Unidad de Posgrado e Investigación

Calle 59, Costado Sur del Parque de La Paz, Col. Centro,
C.P. 97000, Mérida, Yucatán
Tel. 01 999 924 05 08, ext. 117, fax 01 999 9 23 67 52
Dr. Marco Ramírez Salomón
Coordinador del Posgrado de Endodoncia
mramir@prodigy.net.mx

Filiales de la Asociación Mexicana de Endodoncia

Colegio de Endodoncistas de Baja California, A. C.

Dra. Perla Noemí Acevedo Rivera

José Clemente Orozco No. 2340-106. Zona Río,
C.P. 22320, Tijuana, Baja California. Tels. 01 684 634-39-98
mmi_acevedo@hotmail.com

Colegio de Endodoncistas del Estado de Coahuila, A.C.

Dr. Luis Méndez González

Bldv. Jesús Valdéz Sánchez No. 536-37, Plaza España,
C.P. 25000, Saltillo, Coahuila
Tels. 01 844 4161692
01 844 1384112
mendez@intercliaNo.net (lo va a cambiar a yahoo)

Colegio de Endodoncia de Chihuahua, A.C.

Dr. Guillermo Villatoro Pérez

Ojinaga, No. 808-309, Col. Centro C.P. 31000
Chihuahua, Chihuahua
Tel. 01 614 4154571
Cel. 01 614 1846827
villadeltoro@hotmail.com

Asociación de Ciudad Juárez A.C.

Dra. Laura Elisa Ramírez

Paseo Triunfo de la República No. 2825. Local No. 14-A
Plaza Aries, C.P. 32310
Cd. Juárez, Chihuahua
Tel. . 01 656 611-42-47 y 639-12-18
dralausolis@hotmail.com

Grupo Endodóntico de Egresados Universitarios, A.C.

Dra. Amalia Ballesteros Vizcarra

Calle Holbein, No. 217-1103 y 1104, Col. Noche Buena,
México, Distrito Federal
Tel. 01 555 563 8274
Llamar después de las cinco de la tarde
amaliaballesterosv@prodigy.net.mx

Asociación Duranguense de Especialistas en Endodoncia, A.C.

Dr. Raúl Sánchez Cáceres

Zarco, No. 501 Nte., zona centro, C.P. 34000,
Durango, Durango
Tel. 01 618 8133481
adeedgo@yahoo.com.mx

Colegio de Endodoncia del Estado de México, A.C.

Dra. Mireya García Rojas Paredes

21 de Marzo 202-A. Centro,
C.P. 50040. Toluca, Edo. de México
endomire@hotmail.com

Colegio de Endodoncia de Guanajuato, A.C.

Dr. Carlos Rangel Sing

Av. de la Torres No. 1103-102 Col. Jardines del Moral. C.P. 37160.
León, Guanajuato.
Tels. 01 718 71-60 y 717 59-85
gcanave@hotmail.com

Sociedad Jalisciense de Endodoncia, A.C.

Dra. Gisella Cañaveras Zambrano

López Cotitla No. 2004. Col. Obrera Centro 2219-A.
C.P. 44140. Guadalajara, Jalisco
Tels. 01 33 3615 74-09 y 98-04
045 333 9558 238
calderonpapias1@hotmail.com

Asociación de Egresados de la Especialidad de Endodoncia de la Universidad de Guadalajara, A.C.

Dra. Mayela Isabel Pineda Rosales

Francisco Javier Gamboa 230, SJ Col. Arcos Sur C.P. 44150,
Guadalajara, Jalisco
Teléfonos
01 333 36159804
01 333 36157409
endo_mayela@yahoo.com.mx
drcta@yahoo.com.mx

Asociación de Endodoncia de Michoacán, A. C.

Dr. Edgar Hugo Trujillo Torres

Guadalupe Victoria No. 358, Col Centro Histórico,
C.P. 58000,
Morelia, Michoacán
Tels. 01 443 3 17 54 16
drhugott@hotmail.com
drhugott@yahoo.com.mx

Colegio de Endodoncistas del Estado de Morelos, A.C.**Dr. Roberto Rodríguez Rodríguez**

Mariano Escobedo No. 9, Col. La Selva, C.P. 62270
Cuernavaca, Morelos
Tels. 01 777 31 39 661
01 777 311 62 38
rdguezmtz@yahoo.com.mx

Asociación de Endodoncia de Nayarit, A.C.**Dr. Eusebio Martínez Sánchez**

P. Sánchez No. 54, 1er. piso, esquina con Morelos, Col. Centro,
C.P. 63000, Tepic, Nayarit
Tel. consultorio 01 311 2138070
01 311 2128388
01 311 2148955
martinez@ruc.uaNo.mx

Asociación de Endodoncia de Nuevo León, A.C.**Dra. Fanny López Martínez**

Calle Hidalgo No. 2425, Despacho 403, Col. Obispado,
Monterrey, Nuevo León
Tel. 01 81 8318 6802 y 01 81 1497 9914
fannylopezendoodoncia@yahoo.com

Asociación Oaxaqueña de Endodoncia, A.C.**Dr. José Carlos Jiménez Quiroz**

Xicoténcatl No. 903, Col. Centro, C.P. 68000
Oaxaca, Oaxaca
Tel. 01 951 514 5193
Cel. 045 9511 21 2443
qyuiroz.127@hotmail.com

Colegio de Endodoncia del Estado de Puebla, A.C.**Dra. Leticia Helmes Gómez**

23 Sur 702-A. Despacho 101. Col. Centro.
Puebla, Puebla
Tel. 01 222 24 80408
letty_helmes@hotmail.com

Grupo de Estudios de San Luis Potosí**Dr. Jorge Ramírez González**

Cuauhtémoc No. 378. Col. Moderna. C.P. 78233
San Luis Potosí, S.L.P.
Tels. 01 444 811 0262, 444 833 2269
colendo.slp@gmail.com

Asociación Sinaloense de Especialistas en Endodoncia, A.C.**Dr. Abel Montoya Camacho**

Mariano Escobedo No. 147 Sur. Col. Centro, C.P. 81400
Guamuchil, Sinaloa
Tels. 01 673 7 32 59 11
drabelm@hotmail.com

Asociación de Endodoncia del Estado de Sonora, A.C.**Dr. Rodolfo Fuentes Camacho**

C. Hidalgo. No. 328 Ote. Esquina con Puebla
Col. Centro, C.P. 85000
Ciudad Obregón, Sonora
Tels. 01 644-414 76-53 y 133 08-32
endoroifofo@hotmail.com

Colegio de Endodoncistas del Norte de Tamaulipas, A.C.**Dr. Antonio Herrera de Luna**

Madero 115-A. Col. Centro,
Reynosa, Tamaulipas. C.P. 88500.
Tel. 8999 225407 y 28444
cemes@prodigy.net.mx

Colegio de Endodoncistas del Sur de Tamaulipas, A.C.**Dr. Francisco Escalante Arredondo**

Av. Alvaro Obregón No. 212. Col. 1o de Mayo.
Cd. Madero, Tamaulipas. C.P. 89400.
Tel. consultorio 01 833 215 11-59 y 09-31
franciscoescalante@hotmail.com

Asociación Tabasqueña de Endodoncia, A.C. (ATEAC)**Dra. Ma. Eugenia Ortiz Selley**

Calle Cedros No. 215. Col. Lago Ilusiones
C.P. 88070. Villahermosa, Tabasco.
Tel. 01 (993) 351 22 24 y 3148801

Colegio de Endodoncistas del Sureste, A.C.**Dr. Víctor Novelo Álvarez**

Calle 31A. No.237 entre 26 y 28
Colonia Miguel Alemán, Mérida, Yucatán
Tel. 01 (999) 9288390
victor.novelo@hotmail.com

Asociación Salvadoreña de Endodoncistas (Centroamérica)**Dr. Rafael Ernesto Palomo Nieto**

5a. Calle Poniente y Pasaje de los claveles 54. Lomas Verdes. Col
Escalón, San Salvador, El Salvador. C.A.
503 2264-4922
503 2264-4923

Mesa Directiva 2011-2013

PRESIDENTE

Hernández Mejía José Armando
CME. 138
Ave. B No. 300 Esq. Calle 4ta 21970
(658) 517 7724
Los Algodones, Baja California.
drhernandezarmando@gmail.com

VICEPRESIDENTE

Herrera De Luna Antonio Fernando
CME. 114
Madero No. 115-A
Centro 88500
(899) 922 5407 y 922 4484
Ciudad Reynosa, Tamaulipas.
cees@att.net.mx

TESORERO

Moctezuma y Coronado Juan Leonardo
CME. 189
José Clemente Orozco #1506-206 Zona Río
(664) 634 2333 y 634 2336
(664) 174 4232
Tijuana, Baja California.
endo_mocte@hotmail.com

SECRETARIO

Ramírez Rodríguez Marcos
CME. 126
Ortiz Rubio No. 251
Zona Centro 21400
(665) 654 1449 y 654 4003
Tecate, Baja California.
drmarcosl@prodigy.net.mx

VOCALES

ZONA SURESTE

Storey Montalvo Roberto
CME 119
Calle 31 C No.260, por 24 y 26
Miguel Alemán 97148
(999) 927 3727
Mérida, Yucatán.
rstorey@prodigy.net.mx

ZONA SUROESTE

Gascón Guerra Luis Gerardo
CME. 306
Jamaica No.1834 Del Sur 44920
(333) 825 5893
Guadalajara, Jalisco.
endogerardo@yahoo.com

ZONA CENTRO

Vázquez Carcaño Marino
CME. 353
Cuauhtemoc No. 409 Centro
90300
(241) 417 6705
Apizaco, Tlaxcala.
mvc_endo@yahoo.com

ZONA NORESTE

Benítez Vizcarra Alcides Hernán
CME. 82
Manuel L. Barragán No. 1331-F
2do piso
Anahuac 66450
TEL. (818) 376 8455
Sn. Nicolás De Los Garza, Nuevo León.
alcidesendo@hotmail.com

ZONA NOROESTE

Arredondo Gálvez José de Jesús Sígifredo
CME.160
Veracruz No. 42-B
Entre García Sánchez y Guerrero
San Benito 83190
(662) 215 0151
Hermosillo, Sonora.
jesusigifredo@hotmail.com

COMISIONES PERMANENTES

Comisión de Estatutos y Reglamentos

Zaldívar Higuera Marco Vinicio
CME.80
Cristóbal Colon No. 777 Ote
Centro 80000
(667) 712 9718
Culiacán, Sinaloa.
marco_vinicio22@hotmail.com

López Peralta Miguel Ángel
CME.154
Blvd. Navarrete No. 88-1
Valle Escondido 83207
(662) 212 1126
Hermosillo, Sonora.
drlopez_miguel@hotmail.com

Comisión de Admisión

Barabona Baduy Jaime Gonzalo
CME. 257
Calle 10 No. 91 por 17A y 19,
Depto. A,
Felipe Carrillo, Puerto de Chuburna. 97200
(999) 981 4586
Mérida, Yucatán.
drbarahona@hotmail.com

Comisión de Información y Difusión

Trujillo Torres Edgar Hugo
Guadalupe Victoria No. 358,
Col. Centro Histórico, C.P. 58000
(443) 317 5416
Morelia, Michoacán.
drehugott@hotmail.com

Comisión de Elecciones

Vera Rojas Jorge
CME. 103
Madrid No. 4920-101,
2da Sección de la Gabriel Pastor
72420
(222)240 2875
Puebla, Puebla.
jveraro@yahoo.com.mx

González del Castillo Silva Mauricio
CME. 103
Ave. México No. 601, Esq. Suecia,
Col. Moderna, C.P. 37320
(477) 717 3819 y 717 5689
León, Guanajuato.
mauricgs@hotmail.com

García Aranda Raúl Luis
CME. 16
Torres Adalid No. 205-601,
Col. Del Valle, C.P. 03100
(555) 523 0115 y 523 1764
Distrito Federal, México.
rlga@servidor.unam.mx

Comisión Científica

Betancourt Lozano Elisa
CME. 348
Norte 79-A No. 67, Col. Clavería,
C.P. 02080.
(555) 396 2932 y 01 222 237
6870
Distrito Federal, México.
ebetalo@yahoo.com.mx

Rosas Aguilar Rubén
20 de Noviembre No. 11 Oriente
Alameda 38050
(461) 612 0670
Celaya, Guanajuato.
rubenrosasaguilar@hotmail.com

Díaz Arvizu Verónica Reyna
Josefa Ortiz de Domínguez
No.1310 22000
(664) 682 9465
Tijuana, Baja California.
veronica_diaz@hotmail.com

Comisión de Honor y Justicia

Cruz González Álvaro Francisco
CME. 45
Javier Gamboa No. 230
Arcos del Sur 44150
(333) 615 9814 y 616 8028
Guadalajara, Jalisco.
endoacruz@yahoo.com

Flores Treviño Jorge Jaime
CME. 40
Ave. Dr. Martínez No. 110
Los Doctores 64710
(818) 346 6883 y 347 4253
Monterrey, Nuevo León.
jffloresendo@hotmail.com

Vera Rojas Jorge
CME. 103
Madrid No. 4920-101,
2da Sección de la Gabriel Pastor
72420
(222) 240 2875
Puebla, Puebla.
jveraro@yahoo.com.mx

González del Castillo Silva Mauricio
CME. 103
Ave. México No. 601, Esq. Suecia,
Col. Moderna, C.P. 37320
(477) 717 3819 y 717 5689
León, Guanajuato.
mauricgs@hotmail.com

García Aranda Raúl Luis
CME. 16
Torres Adalid No. 205-601, Col. Del Valle, C.P. 03100
(555) 523 0115 y 523 1764
Distrito Federal, México.
rlga@servidor.unam.mx

Comisión de Relaciones Internacionales

Jaramillo Fernández de Castro David Enrique
CME. 283
Benito Juárez N. 306-218 Edif. Galerías del Centro
Alameda 38000
(461) 612 0670 y 611 7417
Celaya, Guanajuato.
dejarami@usc.edu

Comisión de Posgrados

Lanzagorta Rebolledo Lourdes
CME. 22
Magdalena No. 37-303
Del Valle 03100
(555) 523 9855 y 523 9392
México Distrito Federal.
dgtutverg@lgo.com.mx

Mesa Duarte Elisa
Benito Juárez calle 2da. #1844-1
Zona Centro 22000
(664) 666 2962
Tijuana, Baja California.
endomezat@prodigy.net.mx

COMISIONES ESPECIALES

Comisión de Relación con ADM

Mendiola Miranda Juan Carlos
CME. 214
Av. Vicente Guerrero No. 25-5
Centro 40000
(733) 332 6667
Iguala, Guerrero.
juancarlosmendiola@hotmail.com

Comisión de Directorio y Reconocimientos

Moreno Silva Eugenio
CME. 39
Insurgentes Sur 1194-203
Del Valle 03210
(555) 575 2063
México Distrito Federal.

López Martínez Fanny
CME. 142
Hidalgo 2425 Despacho 403
Obispado 64010
(818) 357 8742 y 357 5159
Monterrey, Nuevo León.
fannyendodoncia@yahoo.com

Comisión de Premio Nacional de Investigación

Arriola Valdés Alberto
CME. 25
Av. Providencia No. 2425-302
Providencia 44630
(333) 817 1632 y 817 1633
Guadalajara, Jalisco.
alarriola@megared.net.mx

Jaramillo Fernández de Castro David Enrique
CME. 283
Benito Juárez N. 306-218 Edif. Galerías del Centro
Alameda 38000
(461) 612 0670 y 611 7417
Celaya, Guanajuato.
dejarami@usc.edu

Comisión de Relación con D.G.P

Mendiola Miranda Juan Carlos
CME. 214
Av. Vicente Guerrero No. 25-5
Centro 40000
(733) 332 6667
Iguala, Guerrero.
juancarlosmendiola@hotmail.com

Comisión de Representación AME en Consejo

López Álvarez Claudia
CME. 125
Ave. Javier Mina #1571-507
Edif. Ixpalia
Zona Río 22320
(664) 684 1763 y 684 2723
Tijuana, Baja California.
clalopez@gtel.com/mx

Comisión de Ética y Normatividad para la Practica Endodóntica

Eguía Saucedo Alvaro
Ejército Nacional No 440-B
Burócrata 78270
(444) 817 1609
San Luis Potosí, San Luis Potosí.
alvaroequia@hotmail.com

Carrillo Vázquez Ana Gabriela

Calle 2da. No. 8175-101
Zona Centro 22000
(664) 685 3780 y 685 1531
Tijuana, Baja California.
anagabriela@uabc.mx

Comisión de Logística

López Álvarez Claudia
CME. 125
Ave. Javier Mina #1571-507
Edif. Ixpalia
Zona Río 22320
(664) 684 1763 y 684 2723
Tijuana, Baja California.
clalopez@gtel.com/mx

Acevedo Rivera Perla Noemí

José Clemente Orozco 2340-106-B
Zona Río 22320
(664) 634 3998
Tijuana, Baja California.
mimi_acevedo@hotmail.com

Díaz Arvizu Verónica Reyna

Josefa Ortiz de Domínguez
No.1310 22000
(664) 682 9465
Tijuana, Baja California.
veronica_diaz@hotmail.com

Licona Romano Fernando
Pafnuncio Padilla No. 13 Int. 101
Circuito Centro Comercial Satélite 53100
(555) 393 7284
Naucalpan, Estado de México.
drlicona@hotmail.com

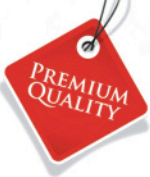Murillo Janeth

Blv. Las Garzas s/n entre Jalisco y Colima
Col. Pueblo Nuevo
(045 612) 140 0507
La Paz, Baja California.
janymuri23@hotmail.com

REVISTA AME

Ramírez Salomón Marco A.

CME. 267
Calle 14 No. 114, por Av.
Cupules
García Gineres 97070
(999) 920 3396
Mérida, Yucatán.
mramir@prodigy.net.mx



El sistema del bracket *Mini* establece un nuevo estándar de calidad y confiabilidad, ofreciendo todas las ventajas del bracket *Mini* con el control de un bracket normal.

Combina las características clínicas que desearía de un sistema de brackets de la industria líder, junto con una base innovadora que maximiza el contacto con el diente para proporcionar una fuerza consistente de adhesión.

Ah-Kim-Pech®
Todo en Ortodoncia...

www.ahkimpech.com

mini2G[®]
ROTH CLASSIC

INNOVACIÓN DE PRINCIPIO A FIN



LOW
FRICTION

disponibles en slot.018 y.022

STYLUS®
by Ah-Kim-Pech®



/ahkimpech



@ahkimpechmx

Ahora con

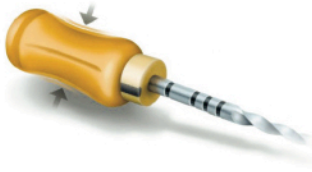PROTAPER[®]
UNIVERSAL

Todo es más fácil

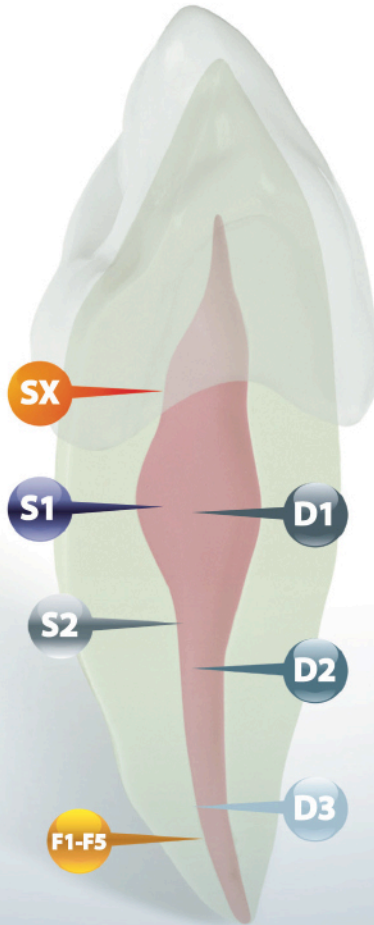
Conductos con Grandes Curvaturas

ProTaper[®] Manual

Asegura una **preparación rápida del conducto**, con gran seguridad y calidad, las limas manuales tienen el mismo diseño que las rotatorias y son **muy útiles** para casos con **grandes curvaturas apicales**.



- * Misma secuencia de uso: **S1-S2-F1-F2-F3**.
- * **Rapidez de trabajo** por su alto poder de corte.
- * **Múltiples conicidades** que mejoran la eliminación de los restos dentinarios.
- * **Gran flexibilidad** que permite adaptarse a la forma del conducto.
- * **Seguridad de uso**, cuenta con una punta guía redondeada, no cortante.
- * **Comodidad de uso** por su mango de silicón.
- * Cuenta también con limas **F4** (ISO 040) y **F5** (ISO 050) para ápices con mayor conicidad.
- * Extraordinaria conicidad apical que permite una **obturbación exacta**.
- * Ideales también para los profesionales que realizan solo endodoncia manual.



Conductos para Desobturar

ProTaper[®] Retratamiento

Instrumentos especialmente diseñados para una **fácil desobturación** en 3 pasos.

- * Secuencia sencilla de uso: **D1 - D2 - D3**
- * **3 longitudes y 3 conicidades** progresivas que se ajustan a cada porción del conducto.
- * Mejor visibilidad y comodidad de trabajo gracias a sus **mangos cortos**.
- * Fácil penetración inicial con la punta activa de la lima **D1**.
- * Gran seguridad, las limas **D2** y **D3** tienen punta no cortante.
- * Útil para remover obturaciones a base de óxido de zinc y eugenol, gutapercha u obturadores de Thermafil o Protaper.

